

## Dimensão Fractal na Quantificação da Disfunção Cardíaca Induzida por Hipertensão Pulmonar Experimental em Ratos

*Fractal Dimension in Quantifying Experimental-Pulmonary-Hypertension-Induced Cardiac Dysfunction in Rats*

Francis Lopes Pacagnelli<sup>1,2</sup>, Ana Karênina Dias de Almeida Sabela<sup>1</sup>, Tháoan Bruno Mariano<sup>1</sup>, Guilherme Akio Tamura Ozaki<sup>3</sup>, Robson Chacon Castoldi<sup>4</sup>, Edna Maria do Carmo<sup>3</sup>, Robson Francisco Carvalho<sup>5</sup>, Loreta Casquel Tomasi<sup>6</sup>, Katashi Okoshi<sup>6</sup>, Luiz Carlos Marques Vanderlei<sup>3</sup>

Pós Graduação em Ciência Animal, Curso de Fisioterapia<sup>1</sup>, UNOESTE, Presidente Prudente; Programa de Pós Doutorado, FCT/UNESP, Presidente Prudente<sup>2</sup>; Departamento de Fisioterapia<sup>3</sup>, FCT/UNESP, Presidente Prudente; Departamento de Educação Física<sup>4</sup>, UNOESTE, Presidente Prudente; Departamento de Morfologia<sup>5</sup>, UNESP, Botucatu; Faculdade de Medicina<sup>6</sup>, UNESP, Botucatu, São Paulo – Brasil

### Resumo

**Fundamento:** Insuficiência cardíaca direita apresenta grande morbimortalidade e pode ser causada por hipertensão arterial pulmonar. Um método diferenciado e inovador utilizado em avaliações histológicas é a dimensão fractal, que permite a caracterização de estruturas irregulares e complexas e pode quantificar alterações estruturais dos tecidos.

**Objetivo:** Avaliar a utilização do método da dimensão fractal nos cardiomiócitos de ratos com hipertensão arterial pulmonar induzida por monocrotalina, associada com análise histológica e funcional.

**Métodos:** Ratos Wistar machos foram divididos em 2 grupos: controle (C; n = 8) e hipertensão arterial pulmonar induzida por monocrotalina (M; n = 8). Após 5 semanas da indução da hipertensão arterial pulmonar pela monocrotalina, foi realizado ecocardiograma. Os animais foram eutanasiados, o coração dissecado e os ventrículos pesados para avaliação dos parâmetros anatômicos. Lâminas histológicas foram confeccionadas, coradas com hematoxilina/eosina para análise da dimensão fractal, realizada pelo método *box-counting*. Inicialmente foi testada a normalidade dos dados (teste Shapiro Wilk) e a comparação entre os grupos foi por meio do teste *t* de Student não pareado ou teste de Mann Whitney ( $p < 0,05$ ).

**Resultados:** Maiores valores da dimensão fractal foram observados no grupo M em comparação ao C ( $1,43 \pm 0,06$  vs.  $1,37 \pm 0,04$ ;  $p < 0,05$ ). O ecocardiograma apontou menores valores no grupo M para velocidade máxima pulmonar, tempo de aceleração pulmonar e tempo de ejeção, sugerindo piora funcional nesses animais, que também apresentaram hipertrofia cardíaca.

**Conclusão:** As alterações observadas comprovam a disfunção cardíaca induzida pela hipertensão arterial pulmonar e apontam que a dimensão fractal é um método eficaz para avaliar alterações morfológicas cardíacas induzidas pela disfunção ventricular. (Arq Bras Cardiol. 2016; 107(1):33-39)

**Palavras-chave:** Insuficiência Cardíaca/mortalidade; Hipertensão Pulmonar; Cardiomegalia; Ratos; Ecocardiografia/métodos; Monocrotalina.

### Abstract

**Background:** Right-sided heart failure has high morbidity and mortality, and may be caused by pulmonary arterial hypertension. Fractal dimension is a differentiated and innovative method used in histological evaluations that allows the characterization of irregular and complex structures and the quantification of structural tissue changes.

**Objective:** To assess the use of fractal dimension in cardiomyocytes of rats with monocrotaline-induced pulmonary arterial hypertension, in addition to providing histological and functional analysis.

**Methods:** Male Wistar rats were divided into 2 groups: control (C; n = 8) and monocrotaline-induced pulmonary arterial hypertension (M; n = 8). Five weeks after pulmonary arterial hypertension induction with monocrotaline, echocardiography was performed and the animals were euthanized. The heart was dissected, the ventricles weighed to assess anatomical parameters, and histological slides were prepared and stained with hematoxylin/eosin for fractal dimension analysis, performed using box-counting method. Data normality was tested (Shapiro-Wilk test), and the groups were compared with non-paired Student *t* test or Mann Whitney test ( $p < 0.05$ ).

**Results:** Higher fractal dimension values were observed in group M as compared to group C ( $1.39 \pm 0.05$  vs.  $1.37 \pm 0.04$ ;  $p < 0.05$ ). Echocardiography showed lower pulmonary artery flow velocity, pulmonary acceleration time and ejection time values in group M, suggesting function worsening in those animals.

**Conclusion:** The changes observed confirm pulmonary-arterial-hypertension-induced cardiac dysfunction, and point to fractal dimension as an effective method to evaluate cardiac morphological changes induced by ventricular dysfunction. (Arq Bras Cardiol. 2016; 107(1):33-39)

**Keywords:** Heart Failure/mortality; Hypertension, Pulmonary; Cardiomegaly; Rats; Echocardiography/methods; Monocrotaline.

Full texts in English - <http://www.arquivosonline.com.br>

Correspondência: Francis Lopes Pacagnelli •

Universidade do Oeste Paulista, Rodovia Raposo Tavares, km 572 – Bairro Limoeiro, Campus II. CEP 19067-175, Presidente Prudente, SP – Brasil.

E-mail: francispacagnelli@unoeste.br, francispacagnelli@hotmail.com

Artigo recebido em 06/10/2015; revisado em 28/10/2015; aceito em 23/02/2016.

DOI: 10.5935/abc.20160083

## Introdução

Em modelos experimentais, as alterações estruturais cardíacas são, em geral, identificadas por meio de análises morfométricas e/ou histológicas.<sup>1-3</sup> O peso do ventrículo normalizado pelo peso corporal final (PCF), obtidos pela análise morfométrica, tem sido utilizado para caracterizar hipertrofia ventricular,<sup>4-7</sup> enquanto que, a análise histológica é utilizada para caracterizar alterações cardíacas de forma qualitativa, como por exemplo, processo inflamatório, ou quantitativa, por meio de mensurações da área do cardiomiócito, vasos sanguíneos e interstício.<sup>1,6</sup>

Outra forma de avaliação utilizada para identificar alterações estruturais é a dimensão fractal, que permite caracterizar estruturas irregulares em lâminas histológicas e quantificar as alterações existentes.<sup>8-12</sup>

Para análise em lâminas histológicas, a técnica do *box-counting* é uma das mais utilizadas para determinação da dimensão fractal.<sup>13</sup> Nessa técnica, utiliza-se a sobreposição da imagem com quadrados de lados *r* progressivamente menores e, nesse caso, *Nr* é a quantidade de quadrados de lado *r* necessários para cobrir a imagem, a cada tamanho escolhido. A dimensão fractal será a inclinação da linha de regressão dos log-valores do tamanho do lado *r* e da quantidade de quadrados *Nr*.<sup>13</sup>

A dimensão fractal tem sido utilizada como ferramenta diagnóstica de retinopatias, estudos histopatológicos de neoplasias, morfometria de hepatócitos, fibrose hepática e estudos cardíacos.<sup>9,11,14</sup> Além disso, ela já foi utilizada para avaliar o ventrículo esquerdo (VE) de humanos submetidos a transplante cardíaco e mostrou sua contribuição na quantificação da rejeição celular miocárdica.<sup>13</sup> No entanto, não é de nosso conhecimento estudos que avaliem a dimensão fractal na hipertensão arterial pulmonar (HAP), doença que pode promover modificações estruturais do ventrículo direito (VD) induzindo alterações na função ventricular, que comprometem a capacidade funcional e a qualidade de vida desses indivíduos.<sup>15,16</sup> Entre os modelos experimentais para induzir HAP, destaca-se a monocrotalina, descrita inicialmente por Lalic e Merkow em 1961,<sup>17</sup> sendo bastante utilizada para promover hipertrofia ventricular, disfunção do VD e insuficiência cardíaca.<sup>6,17-21</sup> A monocrotalina é um alcaloide pirrolizidínico encontrado em plantas da espécie *Crotalaria spectabilis*, que ocasiona lesão endotelial vascular pulmonar, com aumento de vasoconstritores, espessamento da parede do vaso (principalmente células musculares lisas) e conduz a aumento da resistência pulmonar e sobrecarga ao VD.<sup>22,23</sup>

Estudos de método que, isoladamente ou em conjunto com a avaliação histológica cardíaca, possam contribuir para uma maior precisão no diagnóstico de disfunção ventricular ocasionadas pela HAP são fundamentais.<sup>24</sup> A avaliação do VD na HAP por meio da dimensão fractal pode ser um método diagnóstico útil para avaliação fisiopatológica, bem como da influência de intervenções terapêuticas nessa condição.

Nesse contexto, o objetivo deste estudo foi avaliar a utilização do método da dimensão fractal nos cardiomiócitos de ratos com HAP induzida pela monocrotalina, associada com análise histológica e funcional. Hipotetiza-se que a

HAP induza disfunção ventricular que possa ser identificada pela dimensão fractal.

## Métodos

### Animais

Para realização deste estudo, foram utilizados 16 ratos Wistar machos adultos, com 4 meses de idade, pesando 358,5 g ( $\pm 16,26$  g) provenientes do Biotério Central da Universidade do Oeste Paulista – UNOESTE de Presidente Prudente – São Paulo. Os animais foram mantidos no Laboratório de Experimentação Animal da mesma instituição, em caixas plásticas com dimensão 41x34x16 cm (3 animais/caixa), à temperatura de 21°C a 23°C e umidade relativa de 50% a 60%, com ciclos de luminosidade de 12h (claro/escuro) com início do ciclo claro às 7h. Os animais receberam ração (Supralab, Alisul®, Brasil) de forma proporcional ao que o grupo monocrotalina consumia e água *ad libitum*.

Todos os procedimentos experimentais utilizados neste estudo estão em conformidade com os princípios de cuidados com animais de laboratório formulados pelo Colégio Brasileiro de Experimentação Animal (COBEA), conforme o *Guide for the Care and Use of Laboratory Animals* publicado pelo *National Research Council*<sup>25</sup> e foram aprovados pelo Comitê de Ética da Universidade do Oeste Paulista – UNOESTE (Protocolo 1838).

### Desenho experimental

Para realização do estudo, inicialmente os animais foram distribuídos de forma aleatória em 2 grupos com 8 animais cada, denominados de grupo controle (C) e grupo monocrotalina (M). Após a distribuição, os animais do grupo M receberam uma dose única de monocrotalina (Sigma Chemical, St Louis, MO, EUA) intraperitoneal (60 mg/kg), enquanto os animais C receberam uma injeção intraperitoneal de solução salina (NaCl 0,9%).

Após 5 semanas, os ratos foram submetidos a uma avaliação ecocardiográfica, que constatou a presença da HAP e disfunção ventricular direita no grupo M. Após a avaliação ecocardiográfica, os animais foram pesados e eutanasiados com overdose de pentobarbital sódico (50 mg/kg). O coração foi então removido, dissecado e pesado. Posteriormente, lâminas histológicas foram preparadas para avaliação histológica e da dimensão fractal.

### Indução da hipertensão pulmonar

O protocolo para indução da HAP foi realizado nos animais do grupo M com injeção de uma única dose intraperitoneal da monocrotalina (Sigma Chemical, St Louis, MO, EUA) na proporção 60 mg/kg em 1 ml em tampão HCl pH 7.0 com 1 ml/l de NaOH.<sup>19</sup>

Após a administração da monocrotalina, os animais foram separados em gaiolas individuais para dosar o consumo de ração diário. O grupo M recebeu comida a vontade. Como os animais desse grupo vão diminuindo o consumo de ração devido à disfunção ventricular direita, os animais do grupo C receberam a média de consumo de ração dos animais do grupo M.

Nos animais do grupo C, foi realizada administração intraperitoneal de solução salina (NaCl 0,9%), para que todos os animais fossem avaliados com o mesmo grau de estresse.

### Avaliação funcional ecocardiográfica

Para o exame ecocardiográfico em Modo M, foi utilizado um ecocardiógrafo (Philips®, modelo HDI 5000, Holanda) equipado com um transdutor eletrônico de 12 MHz.<sup>26</sup> Para sua realização, os animais foram anestesiados com cloridrato de cetamina (60 mg/kg) e cloridrato de xilidina (1 mg/kg) via intraperitoneal.

Os parâmetros avaliados foram o tempo de aceleração pulmonar (TAcPulm), velocidade máxima da artéria pulmonar (VMáxPulm) e tempo de ejeção (TEJ)<sup>27</sup> (Tabela 1).

### Avaliação dos parâmetros anatômicos

Para avaliação dos parâmetros anatômicos, após a eutanásia, o coração foi retirado, dissecado, separado em átrios (ATs), VD e VE e pesados. Os pesos úmidos dos ATs, VD e VE foram normalizados pelo PCF do animal, que foi utilizado como índice de hipertrofia ventricular.<sup>4</sup>

### Histologia e análise histomorfométrica

Amostras do VD foram fixadas em solução de formol tamponado a 10% por um período de 48 horas. Após fixação, o tecido foi incluído em blocos de parafina, obtendo-se a seguir dois cortes histológicos coronais de 4 micrômetros de cada animal. Os cortes histológicos foram corados em lâmina com solução de Hematoxilina-Eosina (HE) para aferição de áreas da secção transversa dos cardiomiócitos, empregando-se microscópio LEICA (modelo DM750, Alemanha) acoplado a câmera de vídeo, que envia imagens digitais a um computador dotado de programa de análise de imagens Image Pro-plus (Media Cybernetics, Silver Spring, Maryland, EUA).<sup>28,29</sup>

Todas as imagens foram capturadas no aumento de 40x. A seleção das imagens para captura e digitalização foi feita visualmente. De cada um dos dois cortes obtidos do VD de cada animal foram realizadas capturas de campos diferentes, escolhidos de acordo com o local onde se pudessem visualizar mais células em corte transversal. Foram mensuradas 50 células por ventrículo analisado.

Os cardiomiócitos selecionados estavam seccionados transversalmente e apresentavam forma redonda, núcleo visível no centro da célula e localizavam-se na camada subendocárdica

da parede muscular do VD. Esse cuidado visou uniformizar ao máximo o conjunto de cardiomiócitos dos diferentes grupos. As áreas seccionais médias obtidas para cada grupo foram utilizadas como indicador do tamanho celular.<sup>29</sup>

### Dimensão fractal

Para análise da dimensão fractal do VD, as lâminas fotografadas foram binarizadas para leitura e a dimensão fractal estimada pelo método *box-counting*, por meio do software Image J (Instituto Nacional de Saúde, Estados Unidos – NIH), disponível gratuitamente na Internet (<http://rsbweb.nih.gov/ij/>).<sup>11</sup>

O *software* considera o *box-counting* em duas dimensões, permitindo a quantificação da distribuição de pixels nesse espaço, não considerando, portanto, a textura da imagem. A influência disso é que duas imagens com a mesma distribuição dos pixels, uma binarizada e outra em níveis de cinza, possuirão a mesma dimensão fractal. Dessa forma, a análise das lâminas histológicas fractais baseia-se na relação entre a resolução e a escala avaliada, e o resultado pode ser quantitativamente expresso como a dimensão fractal do objeto que é  $DF = (\log Nr / \log r - 1)$ , sendo Nr a quantidade de elementos iguais necessários para preencher o objeto original e r a escala aplicada ao objeto (Figura 1).<sup>30</sup> Com isso, a dimensão fractal calculada com o *software* Image J ficará sempre entre 0 e 2, não distinguindo texturas diferentes.

### Análise estatística

Os dados foram expressos em média  $\pm$  desvio padrão e mediana (mínimo – máximo). Para análise da normalidade dos dados, foi utilizado o teste de Shapiro Wilk. As comparações entre os grupos foram feitas por meio do teste t de Student não pareado (VMáxPulm, VD/PCF, VE/PCF e área dos cardiomiócitos) ou teste de Mann-Whitney (TAcPulm, TEJ, AD/PCF e análise fractal), dependendo da normalidade dos dados. A hipótese zero foi rejeitada ao nível de 5%. As análises foram realizadas no programa estatístico GraphPad Prism® versão 5.0.

## Resultados

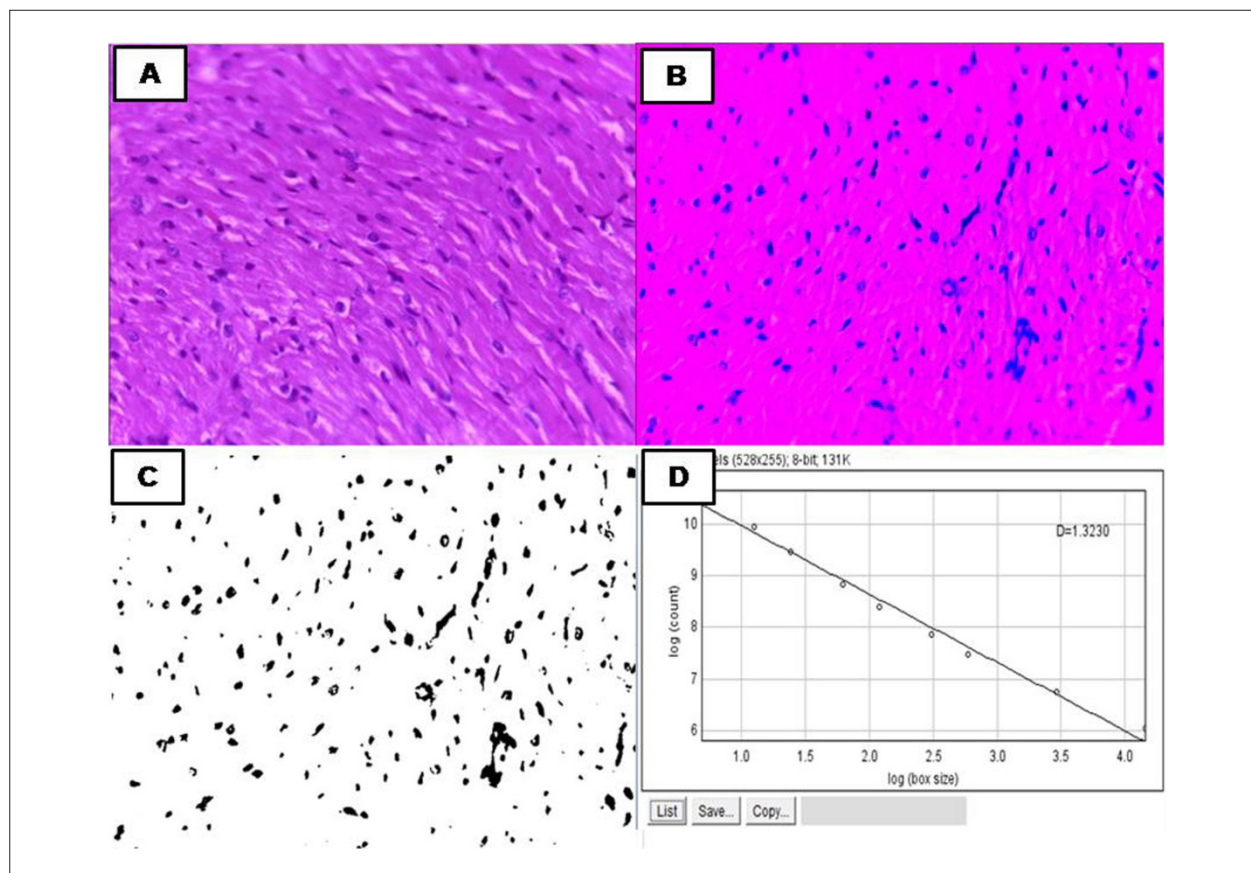
### Avaliação funcional ecocardiográfica

Na Tabela 1 estão descritos os parâmetros ecocardiográficos do VD dos grupos analisados. Houve aumento da pressão arterial pulmonar e piora funcional do VD nos animais que receberam monocrotalina.

**Tabela 1 – Parâmetros ecocardiográficos do ventrículo direito expressos em média  $\pm$  desvio padrão, mediana, mínimo e máximo, dos grupos estudados**

Variáveis	Grupo C	Grupo M	valor de p
VMáxPul (cm/s)	88,50 $\pm$ 4,68 (87,50) [81,00–97,00]	69,33 $\pm$ 18,17 (74,00) [36,00–78,00]	0,0275
TAcPul (ms)	29,00 $\pm$ 3,16 (29,00) [26,00–33,00]	21,00 $\pm$ 3,80 (22,00) [15,00–26,00]	0,0005
TEJ (ms)	86,33 $\pm$ 3,26 (87,00) [81,00–89,00]	75,44 $\pm$ 9,81 (78,00) [63,00–89,00]	0,022

C: controle; M: monocrotalina; VMáxPul: velocidade máxima da artéria pulmonar; TAcPul: tempo de aceleração pulmonar; TEJ: tempo de ejeção do ventrículo direito; cm/s: centímetros por segundo; ms: milissegundos. (VMáxPul: teste t não pareado; TAcPul e TEJ: teste de Mann-Whitney).



**Figura 1** – A) Corte histológico do ventrículo direito corados em Hematoxilina e Eosina (HE), aumento 40x. B) Processo de binarização. C) Imagem de HE após o processo de binarização. Observam-se os núcleos celulares em preto e todo o restante da célula (citoplasma, membrana plasmática e outros elementos), em branco. D) Regressão linear pela sobreposição de quadrados ( $N$ ) de lados ( $r$ ) progressivamente menores, sendo  $Nr$  a quantidade de quadrados de lado  $r$  necessários para cobrir a imagem, a cada tamanho escolhido. A dimensão fractal é a inclinação da linha de regressão dos valores dos dois log. Foi utilizado o teste de Mann Whitney.

#### Avaliação dos parâmetros anatômicos e histomorfometria

A Tabela 2 mostra os dados anatômicos e histomorfométricos dos grupos C e M. Maiores valores para os índices átrio/PCF e VD/PCF foram observados no grupo M em comparação ao grupo C. Aumento significativo da área seccional dos cardiomiócitos do VD foi também observado nos animais do grupo M (Tabela 2).

Os animais que receberam a monocrotalina não apresentaram sinais de insuficiência cardíaca, como ascite, derrame pleural e congestão hepática, no exame pós-morte.

#### Dimensão fractal

Maiores valores da dimensão fractal foram observados no grupo M em comparação ao grupo C ( $1,43 \pm 0,06$  vs.  $1,37 \pm 0,045$ ;  $p = 0,0012$ ; Figura 2).

#### Discussão

Os resultados obtidos no presente estudo demonstram que a HAP induzida por monocrotalina em ratos promoveu aumento da dimensão fractal no VD, juntamente com a hipertrofia e piora da função contrátil do VD.

Modelos experimentais de HAP são muito utilizados para o estudo e compreensão dos mecanismos fisiopatológicos dessa doença,<sup>5,6,19,31</sup> e o uso da monocrotalina para sua indução é um modelo bem estabelecido e utilizado na literatura.<sup>32</sup> A monocrotalina induz lesão dos capilares pulmonares com aumento da resistência vascular pulmonar e da pós-carga ventricular, ocasionando, progressivamente, a remodelação patológica do VD com indução de hipertrofia, aumento da fibrose intersticial, disfunção e insuficiência cardíaca.<sup>33</sup>

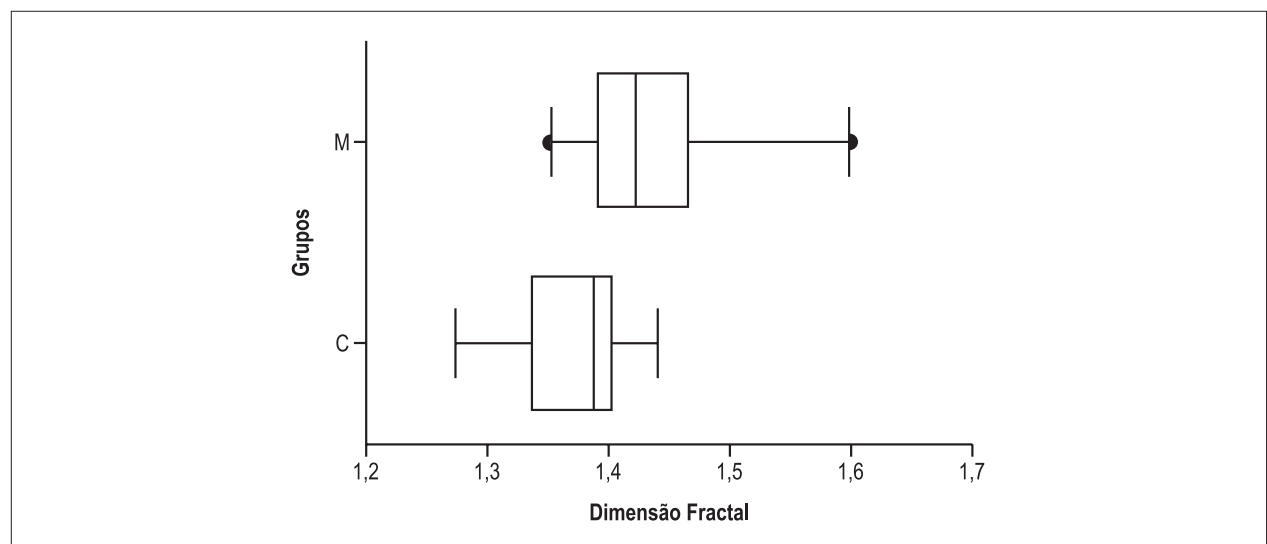
Os animais desse estudo que receberam monocrotalina apresentaram hipertrofia do VD e desenvolveram disfunção cardíaca com piora da função sistólica do VD, o que sugere o desenvolvimento de HAP e confirmam a ação da monocrotalina em desenvolver essa doença. Outros estudos utilizando o mesmo modelo experimental em ratos também observaram hipertrofia do VD e piora da função contrátil miocárdica.<sup>5,6,19,31</sup>

A análise da dimensão fractal demonstrou que os animais com HAP apresentaram aumento da dimensão fractal em comparação aos animais controle, sugerindo que animais que apresentam hipertrofia do VD e disfunção cardíaca possuem maior dimensão fractal. Pelo nosso conhecimento, este é o primeiro estudo que avaliou a dimensão fractal na disfunção ventricular direita ocasionada por HAP induzida por monocrotalina em ratos.

**Tabela 2 – Dados anatômicos e histomorfométricos expressos em média ± desvio padrão, mediana, mínimo e máximo dos grupos estudados**

Variáveis	Grupo C	Grupo M	valor de p
ÂTRIO/PCF (g)	0,20 ± 0,03 (0,2) [0,18 - 0,28]	0,35 ± 0,16 (0,31) [0,20 - 0,70]	0,0030
VD/PCF (g)	0,44 ± 0,05 (0,43) [0,37 - 0,53]	0,81 ± 0,30 (0,78) [0,47 - 1,18]	0,0040
VE/PCF (g)	1,85 ± 0,07 (1,85) [1,73 - 1,95]	1,87 ± 0,11 (1,86) [1,72 - 2,00]	0,7072
Área (µm <sup>2</sup> )	61,49 ± 7,47 (58,62) [54,91-75,11]	103,90 ± 20,82 (106,4) [78,20 - 129,50]	0,0001

C: controle; M: monocrotalina; PCF: peso corporal final; VD: ventrículo direito; VE: ventrículo esquerdo; g: gramas. (ÂTRIO/PCF: teste de Mann-Whitney; VD/PCF, VE/PCF e área - teste t não pareado)



**Figura 2 – Análise da dimensão fractal. C: controle; M: monocrotalina; \* p < 0,05. (teste de Mann Whitney).**

A dimensão fractal é um método útil para a caracterização de estruturas irregulares,<sup>34</sup> que conta o número efetivo de graus de liberdade no sistema dinâmico e, portanto, quantifica a sua complexidade.<sup>8,13</sup> Assim, infere-se que imagens evidenciando maior dimensão fractal sejam, consequentemente, mais complexas.<sup>8,10,13</sup>

Alterações histológicas provocadas por sobrecarga do VD alteram a quantidade e distribuição de informação contida na lâmina histológica. Os métodos histológicos mais comumente utilizados para análise da remodelação cardíaca avaliam as estruturas qualitativamente ou dependem da adequada visualização de aspectos particulares, como a localização transversal do cardiomiócito.<sup>3,19,29</sup> Nesse contexto, a dimensão fractal evitaria essa dificuldade ao adicionar um valor numérico à análise e, portanto, permitiria a quantificação das alterações estruturais teciduais. Além disso, a utilização desse método permite evitar possíveis erros de variações entre observadores.<sup>11</sup>

A dimensão fractal já foi utilizada em várias áreas da medicina, como oncologia, neurologia, oftalmologia, radiologia e cardiologia,<sup>9,10</sup> sendo útil na caracterização e identificação de estruturas irregulares e complexas.<sup>11</sup> Conceitos fractais também têm sido incorporados em modelos de processos

biológicos, incluindo o crescimento de células epiteliais, detecção de regiões de codificação de DNA, crescimento de vasos sanguíneos, doença periodontal e infecções virais.<sup>8,34</sup>

Os resultados deste estudo apontam que a análise da dimensão fractal também pode ser utilizada para caracterização de alterações ventriculares cardíacas em uma doença tão prevalente e incapacitante como a HAP.

É importante salientar que mesmo em uma fase inicial da remodelação cardíaca sem a presença de insuficiência cardíaca, que é a progressão da HAP, a análise da dimensão fractal foi sensível para detectar as alterações ventriculares, o que demonstra também a sua importância na identificação precoce de alterações ventriculares.

Como limitação do estudo pode-se apontar que a dimensão fractal quantifica o grau de complexidade da imagem, assim, essa técnica não é comparável com o Western-Blot ou RT-qPCR, já que essas podem quantificar o valor total das proteínas e expressão gênica miocárdica e não sua distribuição ou seu grau de complexidade no tecido.

Outros estudos são necessários em humanos com HAP na fase de disfunção ventricular para validar e reforçar os resultados encontrados nesta pesquisa e assim ampliar o conhecimento nesta doença e novas perspectivas clínicas para seu tratamento precoce.

## Conclusão

Os resultados comprovam a disfunção cardíaca induzida pela HAP e apontam aumento da dimensão fractal nos cardiomiócitos de ratos com HAP induzida pela monocrotalina, sendo a dimensão fractal um método eficaz para avaliar alterações morfológicas cardíacas induzidas pela disfunção ventricular.

## Contribuição dos autores

Concepção e desenho da pesquisa: Pacagnelli FL, Carvalho RF, Okoshi K, Vanderlei LCM. Obtenção de dados: Pacagnelli FL, Sabela AKDA, Mariano TB, Ozaki GAT, Castoldi RC, Carmo EM, Tomasi LC, Okoshi K. Análise e interpretação dos dados: Pacagnelli FL, Sabela AKDA, Mariano TB, Ozaki GAT, Castoldi RC, Carmo EM, Tomasi LC, Vanderlei LCM. Análise estatística: Pacagnelli FL, Sabela AKDA, Vanderlei LCM. Redação do

manuscrito: Pacagnelli FL, Carvalho RF, Vanderlei LCM. Revisão crítica do manuscrito quanto ao conteúdo intelectual importante: Carvalho RF, Okoshi K, Vanderlei LCM.

## Potencial Conflito de Interesse

Declaro não haver conflito de interesses pertinentes.

## Fontes de Financiamento

O presente estudo não teve fontes de financiamento externas.

## Vinculação Acadêmica

Este artigo é parte do estágio de Pós Doutorado de Francis Lopes Pacagnelli pela Faculdade de Ciências e Tecnologia/ Universidade Estadual Paulista Júlio de Mesquita Filho – FCT/ Unesp – Presidente Prudente.

## Referências

1. Matsubara LS, Matsubara BB, Okoshi MP, Cicogna AC, Janicki JS. Alterations in myocardial collagen content affect rat papillary muscle function. *Am J Physiol Heart Circ Physiol*. 2000;279(4):H1534-9.
2. Huet E, Gabison E, Vallee B, Mougenot N, Linguet G, Riou B, et al. Deletion of extracellular matrix metalloproteinase inducer/CD147 induces altered cardiac extracellular matrix remodeling in aging mice. *J Physiol Pharmacol*. 2015;66(3):355-66.
3. Pagan LU, Damatto RL, Cezar MD, Lima AR, Bonomo C, Campos DH, et al. Long-term low intensity physical exercise attenuates heart failure development in aging spontaneously hypertensive rats. *Cell Physiol Biochem*. 2015;36(1):61-74.
4. Carvalho RF, Castan EP, Coelho CA, Lopes FS, Almeida FL, Michelin A, et al. Heart failure increases atrogin-1 and MuRF1 gene expression in skeletal muscle with fiber type-specific atrophy. *J Mol Histol*. 2010;41(4):81-7.
5. Gomez-Arroyo, JG, Farkas L, Alhussaini AA, Farkas D, Kraskauskas D, Voelkel NF, et al. The monocrotaline model of pulmonary hypertension in perspective. *Am J Physiol Lung Cell Mol Physiol*. 2012;302(4):L363-9.
6. Colombo R, Siqueira R, Becker CU, Fernandes TG, Pires KM, Valença SS, et al. Effects of exercise on monocrotaline-induced changes in right heart function and pulmonary artery remodeling in rats. *Can J Physiol Pharmacol*. 2013;91(1):38-44.
7. Dalla Libera L, Ravara B, Volterrani M, Gobbo V, Della Barbera M, Angelini A, et al. Beneficial effects of GH/IGF-1 on skeletal muscle atrophy and function in experimental heart failure. *Am J Physiol Cell Physiol*. 2004;286(1):C138-44.
8. Cross SS. Fractals in pathology. *J Pathol*. 1997 May;182(1):1-8.
9. Keipes M, Ries F, Dico M. Of the British coastline and the interest of fractals in medicine. *Biomed Pharmacother*. 1993;47(9):409-15.
10. Arruda PFF, Gatti M, Facio Jr FN, Arruda JGF, Moreira RD, Murta LO, Arruda LF, Godoy MF. Quantification of fractal dimension and Shannon's entropy in histological diagnosis of prostate cancer. *BMC Clin Pathol*. Feb 18; 13:6.
11. Oliveira MAB, Brandi AC, Santos CA, Botelho PHH, Cortez JLL, Godoy MF, et al. Comparison of fractal dimension and Shannon entropy in myocytes from rats treated with histidine-tryptophan-glutamate and histidine-tryptophan cetoglutamate. *Rev Bras Cir Cardiovasc*. 2014;29(2):156-62.
12. Huynh HN, Pradana A, Chew LY. The complexity of sequences generated by the arc-fractal system. *PLoS ONE*. 2015;10(2):e0117365.
13. Moreira RD, Moriel AR, Murta Junior LO, Neves LA, Godoy MF. Fractal dimension in quantifying the degree of myocardial cellular rejection after cardiac transplantation. *Rev Bras Cir Cardiovasc*. 2011;26(2):155-63.
14. Dioguardi N, Grizzi F, Franceschini B, Bossi P, Russo C. Liver fibrosis and tissue architectural change measurement using fractal-rectified metrics and Hurst's exponent. *World J Gastroenterol*. 2006;12(14):2187-94.
15. Sahni S, Capozzi B, Iftikhar A, Sgouras V, Ojrzanowski M, Talwar A. Pulmonary rehabilitation and exercise in pulmonary arterial hypertension: An underutilized intervention. *J Exerc Rehabil*. 2015;11(2):74-9.
16. Zafir B. Exercise training and rehabilitation in pulmonary arterial hypertension rationale and current data evaluation. *J Cardiopulm Rehabil Prevent*. 2013;33(5):263-73.
17. Lalich JJ, Merkow L. Pulmonary arteritis produced in rat by feeding *Crotalaria spectabilis*. *Lab Invest*. 1961 Jul-Aug;10:744-50.
18. Lopes F S, Carvalho RF, Campos GE, Sugizaki MM, Padovani CR, Nogueira CR, et al. Down-regulation of MyoD gene expression in rat diaphragm muscle with heart failure. *Int J Exp Pathol*. 2008; 89(3):216-22.
19. Souza-Rabbo MP, Silva LFF, Auzani JAS, Picoral M, Khaper N, Belló-Klein A. Effects of a chronic exercise training protocol on oxidative stress and right ventricular hypertrophy in monocrotaline-treated rats. *Clin Exper Pharmacol Physiol*. 2008;35(8):944-8.
20. Alencar AK, Pereira SL, da Silva FE, Mendes LV, Cunha V M, Lima LM, et al. N-acylhydrazone derivative ameliorates monocrotaline-induced pulmonary hypertension through the modulation of adenosine AA2R activity. *Int J Cardiol*. 2014;1(173):154-62.
21. Maarman G, Lecour S, Butrous G, Thienemann F, Sliwa K. A comprehensive review: the evolution of animal models in pulmonary hypertension research; are we there yet? *Pulmon Circ*. 2013;3(4):739-56.
22. Yildiz P. Molecular mechanisms of pulmonary hypertension. *Clin Chim Acta*. 2009;403(1-2):9-16.
23. Bogaard HJ, Abe K, Vonk Noordegraaf A, Voelkel NF. The right ventricle under pressure: cellular and molecular mechanisms of right-heart failure in pulmonary hypertension. *Chest*. 2009;133(3):794-804.
24. Menezes AM, Perez-Padilla R, Jardim JR, Muiño A, Lopez MV, Valdivia G, et al. Chronic obstructive pulmonary disease in five Latin American cities (the platino study): a prevalence study. *Lancet*. 2005;366(9500):1875-81.

25. Clark JD, Gebhart GF, Gonder JC, Keeling ME, Kohn DF. Special Report: The 1996 Guide for the Care and Use of Laboratory Animals. *ILAR J*. 1997;38(1):41–8.
26. Mendes OC, Sugizaki MM, Campos DHS, Damatto RL, Leopoldo AS, Lima-Leopoldo AP, et al. Exercise tolerance in rats with aortic stenosis and ventricular diastolic and/or systolic dysfunction. *Arq Bras Cardiol*. 2013;100(1): 44-51.
27. Eguchi M, Ikeda S, Kusumoto S, Sato D, Koide Y, Kawano H, et al. Adipose-derived regenerative cell therapy inhibits the progression of monocrotaline-induced pulmonary hypertension in rats. *Life Sci*. 2014;(2):306-12.
28. Gomes RJ, Oliveira CAM, Ribeiro C, Mota CS, Moura LP, Tognoli LM, et al. Effects of exercise training on hippocampus concentrations of insulin and IGF-1 in diabetic rats. *Hippocampus*. 2009;19(10):981-7.
29. Oliveira-Júnior SA, Dal Pai-Silva M, Martinez PF, Lima-Leopoldo AP, Campos DH, Leopoldo AS, et al. Diet-induced obesity causes metabolic, endocrine and cardiac alterations in spontaneously hypertensive rats. *Med Sci Monit*. 2010;16(12):367–73.
30. Karperien A, Jelinek HF, Leandro JJ, Soares JV, Cesar RM Jr, Luckie A. Automated detection of proliferative retinopathy in clinical practice. *Clin Ophthalmol*. 2008;2(1):109-22.
31. De Man FS, Handoko ML, Van Ballegoij JJ, Schalij I, Bogaards SJ, Postmus PE, et al. Bisoprolol delays progression towards right heart failure in experimental pulmonary hypertension. *Circ Heart Fail*. 2012;5(1):97–105.
32. Hessel MH, Steendijk P, den Adel B, Schutte CI, van de Laarse A. Characterization of right ventricular function after monocrotaline induced pulmonary hypertension in the intact rat. *Am J Physiol Heart Circ Physiol*. 2006;291(5):H2424–30.
33. Kuwahara K, Nakao K. New molecular mechanisms for cardiovascular disease: transcriptional pathways and novel therapeutic targets in heart failure. *J Pharmacol Sci*. 2011;116(4):337–42.
34. Tambasco M, Costello BM, Kouznetsov A, Yau A, Magliocco AM. Quantifying the architectural complexity of microscopic images of histology specimens. *Micron*. 2009;40(4):486-94.