

Características Ecocardiográficas de la Miocardiopatía No Compactada: Diagnóstico Perdido o Erróneo

Francisco Martínez-Baca López¹, Rosa Marisol Alonso Bravo¹, Domingo Arturo Rodríguez Huerta²

Departamento de Ecocardiografía¹; Departamento de Pathología², Hospital de Cardiología, Centro Médico Nacional SXXI, IMSS, México D.F. - México.

La miocardiopatía no compactada es una enfermedad rara, anatómicamente caracterizada por un patrón trabecular prominente y recesos intertrabeculares profundos. Sus manifestaciones clínicas incluyen disfunción ventricular grave, arritmias, embolismo sistémico y muerte súbita. En este estudio se describen dos casos de pacientes de edades diferentes con miocardiopatía no compactada: un niño de sexo masculino en edad escolar, cuya patología estaba asociada a estenosis mitral y regurgitación, y un paciente adulto del sexo femenino, con 50 años de edad e historia de hipertensión arterial e insuficiencia cardíaca.

Introducción

La miocardiopatía no compactada es un trastorno congénito genéticamente heterogéneo, caracterizado por un patrón trabecular prominente y recesos intertrabeculares profundos que no están conectados con la circulación coronaria y están cubiertos por una capa de endocardio continua con la pared ventricular, volviéndola susceptible a la formación local de trombos^{1,2}. La causa de miocardiopatía no compactada parece ser una anomalía morfogénica que detiene la compactación del miocardio durante la embriogénesis^{3,4}. La prevalencia de la miocardiopatía no compactada en adultos es de 0,014^{3,5}. El objetivo del presente estudio fue analizar las características clínicas y ecocardiográficas de la miocardiopatía no compactada y su dificultad diagnóstica en dos pacientes.

Caso 1

Un niño del sexo masculino en edad escolar (11 años) presentó disnea desencadenada por grandes esfuerzos en los 4 años anteriores. El examen físico reveló signos vitales estables; la auscultación mostró soplo sistólico III/VI seguido por soplo medio diastólico de tono bajo; el segundo ruido era normal. El electrocardiograma mostraba ritmo sinusal con bloqueo de rama derecha. La radiografía de tórax reveló

Palabras clave

Miocardiopatías, disfunción ventricular izquierda, arritmias cardíacas, embolia, muerte súbita cardíaca.

Correspondencia: Francisco Martínez-Baca López •

Floresta No. 146-2, Colonia Clavería 02080 México, D.F. - México

E-mail: centro_cardiologico@prodigy.net.mx

Artículo recibido el 13/03/08, revisado recibido el 08/07/08;

aceptado el 08/07/08.

aumento del corazón con doble contorno del atrio izquierdo grande. El ecocardiograma bidimensional era compatible con miocardiopatía no compactada, mostrando un patrón trabecular prominente en el ventrículo izquierdo (Figuras 1A, 1B). La imagen del ecocardiograma con Doppler color mostró los recesos sinusoidales llenos de sangre (Figura 1C) y una razón endocardio-epicardio de 2:1. Se observaron estenosis mitral con área valvular de 1,6 cm² y regurgitación tricúspide y leve regurgitación mitral (Figura 1D); la presión sistólica en la arteria pulmonar era de 41 mmHg y la fracción de eyección del 71%. Un hecho digno de mención en este caso es la historia familiar de este paciente, hijo de padres consanguíneos: un hermano falleció súbitamente durante los primeros meses de vida; otro hermano falleció con 16 años con un diagnóstico de miocardiopatía dilatada, pero al realizar su autopsia descubrimos que el corte histológico transmural del corazón mostraba características compatibles con miocardiopatía no compactada (Figuras 2A, 2B, 2C).

Caso 2

Una mujer de 50 años de edad, con historia familiar de insuficiencia cardíaca y muerte súbita, presentando hipertensión hacía por lo menos 22 años. Ocho años antes, ésta comenzó a presentar disnea progresiva. Cuatro años antes, ésta había sufrido un accidente vascular cerebral que resultó en hemiplejía izquierda con total recuperación; en esa época recibió un diagnóstico de miocardiopatía dilatada. El examen físico reveló signos vitales normales; auscultación cardíaca reveló soplo de regurgitación tricúspide y mitral II/VI. En reposo, el ECG de 12 derivaciones registró ritmo sinusal con imagen de bloqueo de la rama izquierda. La radiografía de tórax mostró campos pulmonares con leve congestión hiliar y corazón aumentado grado III. El ecocardiograma bidimensional era compatible con miocardiopatía no compactada. Observamos un patrón trabecular y profundos recesos sinusoidales en el ventrículo izquierdo (VI), hipocinesia generalizada del VI con dos capas separadas y una razón endocardio-epicardio de 2,5:1. La imagen del Doppler color mostró recesos sinusoidales llenos de sangre; VI dilatado con patrón de llenado restrictivo-congestivo y regurgitación mitral y tricúspide leve. La presión sistólica de la arteria pulmonar era de 44 mmHg, y la fracción de eyección del 20%. La cineangiografía cardíaca reveló arterias coronarias epicárdicas normales; el ventriculograma mostró hipocinesia global, dilatación ventricular y disfunción ventricular izquierda grave. La biopsia endomiocárdica apical mostró gran espesamiento del endocardio, fibrosis intersticial y degeneración miocítica.

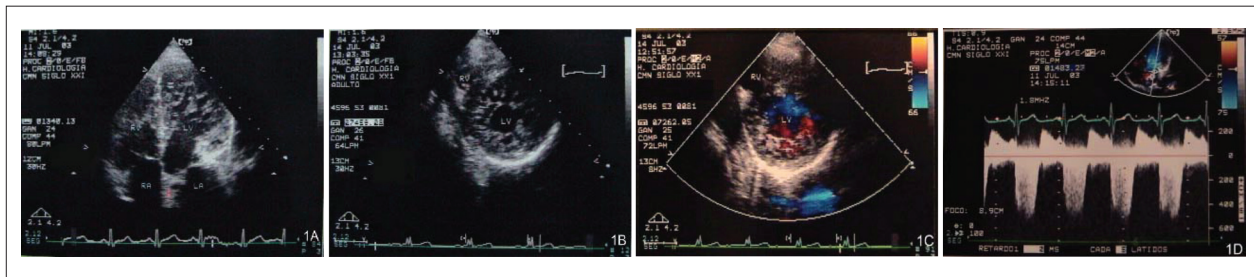


Figura 1 - Ecocardiograma bidimensional en el plano apical – cuatro cámaras y eje corto mostrando el ventrículo izquierdo con patrón trabecular prominente y profundos recesos intertrabeculares (A, B). Imagen de Doppler color en el eje corto mostrando red miocárdica con recesos sinusoidales llenos de sangre (C). Doppler de onda continua revelando estenosis con regurgitación mitral asociada (D).

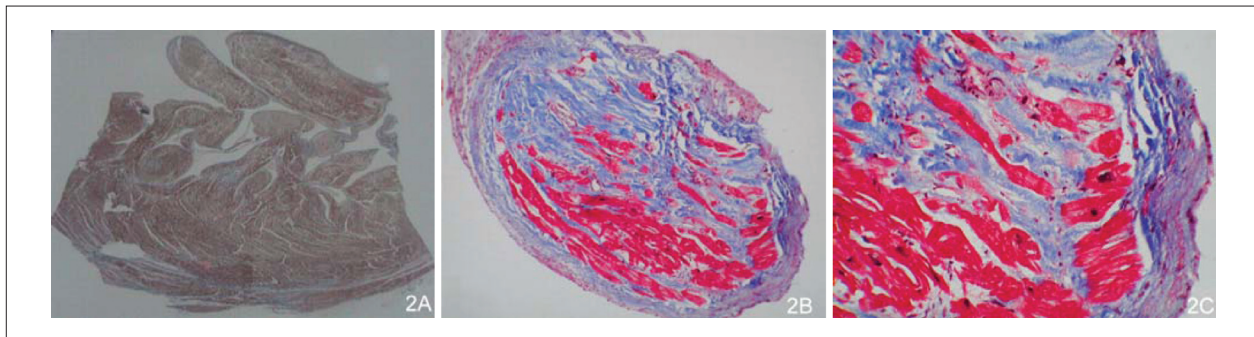


Figura 2 - Corte histológico coloreado tricromo de Masson mostrando la capa epicárdica compactada y la capa endocárdica no compactada. La razón endocardio/epicardio era 2,4:1 con recesos medios de 1,3 x 0,7 mm y espesor medio trabecular de 0,4 mm. (A) Sección transversal de la capa miocárdica, mostrando endocardio con gran aumento de espesor, fibrosis intersticial y degeneración miocítica (B, C).

Discusión

La miocardiopatía no compactada ventricular izquierda permanece como una cardiopatía no clasificada de acuerdo con la Organización Mundial de la Salud (OMS)¹. Es un trastorno genético causado por mutaciones en los genes G4.5 y α -distrobrevina, las cuales resultan en la detención del proceso de compactación de la red miocárdica durante la embriogénesis endomiocárdica^{1,3,4}. Esta miocardiopatía es una enfermedad con recurrencia familiar, cuyas manifestaciones clínicas pueden aparecer en la infancia o al inicio de la vida adulta⁶. Se observó que los pacientes en este estudio tenían historia familiar relevante de muerte súbita e insuficiencia cardíaca; así, éstos ofrecían alto riesgo de presentar esta miocardiopatía. La sintomatología inicial en ambos casos se caracterizaba por disnea progresiva. En el caso 2, había antecedente de AVC. Diferentes series relataron que las manifestaciones clínicas de esta patología se caracterizan por progresiva disfunción ventricular izquierda, grave insuficiencia cardíaca y embolismo sistémico y pulmonar, que pueden resultar en función ventricular deficiente y formación de trombos dentro de los recesos intertrabeculares^{6,7}. La fisiopatología de la perfusión miocárdica puede tener un papel crucial en la miocardiopatía no compactada, resultando en anomalías de la microcirculación coronaria y produciendo alteraciones en el movimiento segmentario global, dilatación ventricular e insuficiencia cardíaca^{1,8}.

El ecocardiograma bidimensional de los pacientes descritos aquí mostró el VI con numerosas trabéculas prominentes, prevaleciendo en las regiones medio ventricular, apical

y medio inferior, y una estructura de dos capas con una razón endocardio-epicardio > 2 al final de la sístole. El ecocardiograma con Doppler color en ambos pacientes reveló recesos sinusoidales llenos de sangre proveniente de la cavidad ventricular. El diagnóstico de la miocardiopatía no compactada frecuentemente se pierde o es erróneo debido a la falta de concientización de la enfermedad y porque otras enfermedades cardíacas presentan características similares; en tal sentido, es necesario distinguirla de otras patologías en las cuales se observan aumento del espesor de la pared ventricular y patrón trabecular prominente, como en la miocardiopatía hipertrófica y cardiopatía hipertensiva, así como la miocardiopatía dilatada, en la cual se encuentran hipocinesia generalizada, dilatación de las cavidades cardíacas y grave disfunción ventricular izquierda. En niños, esta miocardiopatía debe ser diferenciada de la atresia valvular pulmonar, septo interventricular intacto y de patologías que puedan inducir obstrucción del flujo de salida del VI^{9,10}. Algunos tumores cardíacos como los hemangiomas, que se caracterizan por la proliferación de vasos sanguíneos, pueden tener apariencia de recesos⁷. En nuestro estudio, el hermano del caso 1 había recibido el diagnóstico erróneo de miocardiopatía dilatada, pero nos estudios de la autopsia mostraron que éste tenía miocardiopatía no compactada, pues presentaba las características de esa enfermedad. En el caso 1, el diagnóstico de esta miocardiopatía podría haberse perdido o realizado erróneamente, debido a la estenosis mitral y la regurgitación asociadas, lo que nos llevó a considerar un diagnóstico de cardiopatía reumática. El caso 2 fue diagnosticado primero como siendo miocardiopatía

dilatada, debido a la cavidad ventricular izquierda dilatada e hipocinesia generalizada observadas; con todo, en ambos casos, la presencia de un patrón trabecular prominente en el VC, recesos sinusoidales profundos llenos de sangre y una razón endocardio-epicardio > 2 nos llevaron al diagnóstico de miocardiopatía no compactada. El ecocardiograma bidimensional y el ecocardiograma con Doppler color probaron, sin sombra de duda, ser métodos confiables para realizar el diagnóstico de esta patología.

Conclusiones

La miocardiopatía no compactada es una enfermedad congénita rara cuyo diagnóstico puede perderse o realizarse erróneamente. La clasificación de este disturbio por la OMS como una miocardiopatía diferente es importante para fomentar la concientización de la enfermedad y su diagnóstico precoz. Los criterios establecidos para su diagnóstico permiten

augmentar el conocimiento de la enfermedad y distinguirla de otras patologías que pueden presentar características similares. El ecocardiograma bidimensional y el Doppler color son métodos de elección confiables y no invasivos para diagnosticar esta miocardiopatía.

Potencial Conflicto de Intereses

Declaro no haber conflicto de intereses pertinentes.

Fuentes de Financiación

El presente estudio no tuvo fuentes de financiación externas.

Vinculación Académica

No hay vinculación de este estudio a programas de postgrado.

Referencias

1. Oechslin E, Jenni R. Isolated left ventricular no-compaction: increasing recognition of this distinct, yet unclassified cardiomyopathy. *Eur J Echocardiogr.* 2002; 3 (4): 250-1.
2. Jenni R, Oechslin E, Schneider J, Jost C, Kaufmann P. Echocardiographic and pathoanatomical characteristics of isolated left ventricular no-compaction: a step towards classification as a distinct cardiomyopathy. *Heart.* 2001; 86: 666-71.
3. Oechslin R, Attenhofer CH, Rojas J, Kaufmann P, Jenni R. Long-term follow-up of 34 adults with isolated left ventricular noncompaction: a distinct cardiomyopathy with poor prognosis. *J Am Coll Cardiol.* 2000; 36: 493-500.
4. Ichida F, Tsubata S, Bowles K, Haneda N, Uese K, Miyawaki T, et al. Novel gene mutations in patients with left ventricular noncompaction or Barth syndrome. *Circulation.* 2001; 103: 1256-63.
5. Ritter M, Oechslin E, Sütsch G, Attenhofer CH, Schneider J, Jenni R. Isolated noncompaction of the myocardium in adults. *Mayo Clin Proc.* 1997; 72 (1): 26-31.
6. Chin T, Perloff J, Williams R, Jue K, Mohrmann R. Isolated noncompaction of left ventricular myocardium: a study of eight cases. *Circulation.* 1990; 82: 507-13.
7. Ichida F, Hamamichi Y, Miyawaki T, Ono Y, Kamiya T, Akagi T, et al. Clinical features of isolated noncompaction of the ventricular myocardium: long term clinical course, hemodynamic properties, and genetic background. *J Am Coll Cardiol.* 1999; 34: 233-40.
8. Jenni R, Wyss CH, Oechslin E, Kaufmann P. Isolated ventricular noncompaction is associated with coronary microcirculatory dysfunction. *J Am Coll Cardiol.* 2002; 39: 450-4.
9. Bax J, Lamb H, Poldermans D, Schalij M, de Ross A, Van der Wall E. Non-compaction cardiomyopathy-echocardiographic diagnosis. *Eur J Echocardiogr.* 2002; 3: 301-2.
10. Engberding R, Bender F. Identification of a rare congenital anomaly of the myocardium by two-dimensional echocardiography: persistence of isolated myocardial sinusoids. *Am Heart J.* 1984; 53: 1733-4.