

QT Longo e *Torsades de Pointes* Induzidos por Fármacos em Pacientes Idosos Polimedicados

Drug-Induced Long-QT and Torsades de Pointes in Elderly Polymedicated Patients

Daniel García-Fuertes, Elena Villanueva-Fernández, Manuel Crespín-Crespín

Hospital Santa Bárbara, Puertollano, Ciudad Real - Espanha

Introdução

A polimedicação afeta um em cada três pacientes com mais de 65 anos.¹ Seus riscos são amplamente conhecidos e estão especialmente relacionados com interações farmacológicas.² Um desses riscos potenciais é o aparecimento de arritmias ventriculares malignas quando fármacos que prolongam o intervalo QT são prescritos, incluindo antibióticos, antidepressivos, anti-eméticos, medicação psicotrópica ou mesmo drogas antiarrítmicas.³⁻⁶ O desenvolvimento de arritmias ventriculares como a *Torsades de Pointes* (TdP), tipicamente relacionada com prolongamento do intervalo QT, é uma complicação potencialmente letal. É imperativo reconhecer as drogas que podem provocá-la, evitando a sua utilização conjunta ou planejando um controle rigoroso caso sua combinação não possa ser evitada.

Relato do Caso

São apresentados três casos consecutivos de pacientes polimedicados apresentando taquicardia ventricular polimórfica devido a prolongamento do intervalo QT induzido por fármacos.

Paciente 1

Uma mulher de 84 anos foi admitida no departamento de emergência por síncope. A paciente tinha antecedentes de hipertensão arterial, dislipidemia, fibrilação atrial permanente, transtorno de ansiedade-depressão e substituição da válvula aórtica e mitral com disfunção ventricular esquerda moderada residual. Ela estava recebendo tratamento com acenocumarol, furosemida, candesartan, digoxina, sinvastatina, sulpirida e escitalopram. Ela também tinha iniciado recentemente tratamento com solifenacina devido a incontinência urinária.

Seu eletrocardiograma (ECG) de 12 derivações mostrou fibrilação atrial com frequência ventricular controlada,

Palavras-chave

Torsades de Pointes; Idoso; Prescrição Inadequada; Interações de Medicamentos; Síndrome do QT Longo; Arritmias Cardíacas.

Correspondência: Daniel García Fuertes •

C/Numancia 34, 2ºD. CEP 13500, Puertollano (Ciudad Real) - Espanha

E-mail: dani11gf@gmail.com

Artigo recebido em 14/02/2015; revisado em 01/03/2015; aceito em 20/04/2015.

DOI: 10.5935/abc.20150069

bloqueio completo do ramo esquerdo previamente conhecido, intervalo QT corrigido prolongado (558 ms, método Hodges), complexos ventriculares prematuros frequentes (Figura 1A) e episódios de taquicardia de complexo QRS amplo (Figura 1B e 1C) compatível com TdP. Os exames laboratoriais revelaram hipocalcemia (3.4 mEq/L) e hipomagnesemia (1,67 mg/dL).

Inicialmente, foram administrados amiodarona intravenosa e sulfato de magnésio. Levofloxacina também foi iniciada devido a sintomas de infecção respiratória. Taquicardias ventriculares polimórficas sustentada e não-sustentada persistiram e a paciente recebeu múltiplos choques elétricos devido à instabilidade hemodinâmica. Uma vez que o cardiologista avaliou a paciente, todos os medicamentos que prolongavam o intervalo QT foram retirados, os distúrbios hidroeletrólíticos foram corrigidos e estimulação ventricular transjugular temporária a 90 b.p.m foi realizada. A paciente não apresentou novos eventos arrítmicos, a estimulação ventricular foi interrompida após 48 horas e o intervalo QT foi progressivamente normalizado.

Paciente 2

Uma mulher de 85 anos, diabética e hipertensa foi hospitalizada devido a cólica biliar complicada. Apresentava histórico de fibrilação atrial paroxística, miocardiopatia hipertensiva, depressão e síndrome vertiginosa. Seu tratamento incluiu: losartana, beta-histina, sinvastatina, amiodarona, bisoprolol, acenocumarol, metformina, sulfato de ferro e escitalopram. Ela também tinha sido tratada com metoclopramida devido à náusea e vômitos.

No quinto dia de internação ela teve uma parada cardiorrespiratória. A ressuscitação cardiopulmonar básica foi iniciada e um TdP autolimitado foi identificado quando o ECG estava sendo monitorado. Seu ECG de 12 derivações mostrou ritmo sinusal, bloqueio do ramo esquerdo e um intervalo QT corrigido prolongado (475 ms, método Hodges). Hipocalcemia (3.3 mEq/L) e hipomagnesemia (1,5 mg/dL) também foram encontradas. Fármacos que prolongam o intervalo QT foram retirados e os distúrbios eletrólíticos foram corrigidos por meio de potássio e sulfato de magnésio intravenosos. Não houve novos eventos.

Paciente 3

Uma mulher de 74 anos de idade, diabética, hipertensa, dislipidêmica e fumante ativa foi internada por causa de insuficiência cardíaca. Tinha histórico de fibrilação atrial e doença valvar reumática com estenose mitral leve e

Relato de Caso

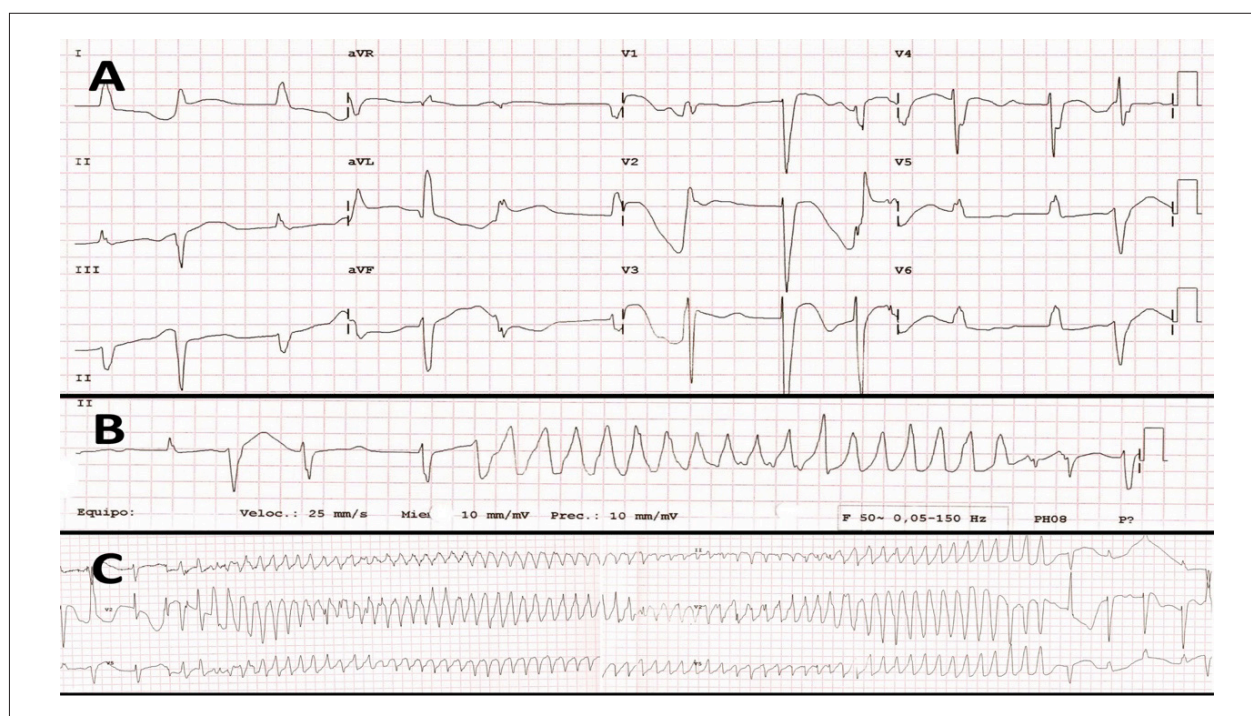


Figura 1 – Eletrocardiograma de doze derivações do paciente do caso 1. A. Fibrilação atrial com frequência ventricular controlada, bloqueio completo do ramo esquerdo, intervalo QT corrigido prolongado e complexos ventriculares prematuros frequentes. B. Taquicardia de complexo QRS largo. C. Torsades de pointes.

regurgitação, regurgitação aórtica moderada e insuficiência tricúspide grave. Ela também foi diagnosticada com doença pulmonar obstrutiva crônica e déficit cognitivo moderado. Seu tratamento incluiu acenocumarol, bisoprolol, sinvastatina, indapamida, paroxetina, sulpirida, omeprazole, paracetamol, tramadol, risedronato de sódio, alprazolam e metoclopramida.

O ECG mostrou fibrilação atrial com frequência ventricular rápida, complexos ventriculares prematuros frequentes e um intervalo QT corrigido prolongado (565 ms, método Bazett). Poucas horas após a admissão, apresentou parada cardiorrespiratória com múltiplos episódios de TdP que degenerou em fibrilação ventricular. As análises sanguíneas mostraram hipomagnesemia (1,34 mg/dL), hipocalcemia (8,5 mg/dL) e calemia de 3,6 mmol/L. Vários choques elétricos foram administrados. Antes da avaliação cardiológica foram administrados sulfato de magnésio e amiodarona por via venosa, além de correção de distúrbios eletrolíticos. Após a avaliação cardiológica foram retirados a amiodarona e outras drogas que prolongam o intervalo QT. A paciente tornou-se assintomática, sem novos episódios de arritmias ventriculares e normalização do intervalo QT corrigido.

As pacientes mantiveram-se assintomáticas em relação às arritmias ventriculares em um seguimento médio de sete meses após a alta hospitalar (11, 3 e 7 meses para cada paciente, respectivamente). A tabela 1 resume as principais características clínicas das 3 pacientes, número de medicamentos prescritos cronicamente, drogas causadoras de prolongamento do intervalo QT, distúrbios hidroeletrólíticos favorecendo o prolongamento

do intervalo QT e o tratamento definitivo em cada caso. O método Hodges foi utilizado para a correção da medida do intervalo QT na presença de bloqueio do ramo esquerdo, pois seus resultados são mais confiáveis do que os obtidos com a fórmula de Bazett.⁷

Discussão

A polimedição em pacientes idosos pode causar um maior risco de eventos adversos graves, especialmente quando as drogas que prolongam o QT são coadministradas. As drogas de prolongamento do QT podem ser categorizadas por seu potencial para causar prolongamento do intervalo QT e/ou TdP em: drogas com risco conhecido de TdP (amiodarona, escitalopram, levofloxacina, sulpirida), medicamentos com possível risco de TdP e drogas com risco condicional de TdP (indapamida, paroxetina, solifenacina). Todos as pacientes foram tratadas com pelo menos um fármaco classificado como “de risco conhecido de TdP”. Além disso, duas das três pacientes descritas receberam medicamentos adicionais de prolongamento do QT mesmo depois da verificação do prolongamento do intervalo QT e taquicardia ventricular polimórfica (amiodarona e levofloxacina no caso 1, e amiodarona no caso 3).

Distúrbios eletrolíticos que contribuem para o TdP também foram encontrados em todos os casos (hipocalcemia, hipomagnesemia e/ou hipocalcemia). Os três casos foram notificados em mulheres idosas com doença cardíaca estrutural. Todos esses fatores têm sido descritos como fatores de risco para TdP.^{8,9}

Tabela 1 – Características clínicas e tratamento dos pacientes

	Caso 1	Caso 2	Caso 3
Sexo	Feminino	Feminino	Feminino
Idade	84	85	74
Número de drogas crônicas	8	9	10
Drogas de prolongamento do QT	amiodarona escitalopram levofloxacina Solifenacina sulpirida	amiodarona escitalopram metoclopramida	indapamida metoclopramida paroxetina sulpiride
Hipocalcemia	+	+	-
Hypomagnesemia	+	+	+
Hipocalcemia	-	-	+
Doença cardíaca	+	+	+
Torsades de pointes	+	+	+
Fibrilação Ventricular	-	-	+
Tratamento			
Retirada de medicamento	+	+	+
Sulfato de magnésio	+	+	+
Potássio	+	+	+
Isoproterenol	-	-	-
Marca-passo	+	-	-

+: característica clínica estava presente ou tratamento foi administrado; -: característica clínica não estava presente ou tratamento não foi administrado

É digno de nota que a amiodarona foi utilizada como um tratamento de primeira linha em dois dos três casos. É prática comum o uso de amiodarona na situação de uma taquicardia ventricular. Apesar da sua utilidade no tratamento de taquicardias ventriculares monomórficas, é contraindicada em taquicardias ventriculares polimórficas como a TdP devido ao prolongamento do intervalo QT. De acordo com as diretrizes para a prática clínica, o tratamento deve incluir a retirada de todas as drogas causadoras de eventos, correção de distúrbios eletrolíticos (a reposição de potássio de 4,5 a 5 mmol/L pode ser considerada) e sulfato de magnésio por via venosa. Uma alta taxa de estimulação é razoável para doentes que apresentem Torsades de pointes recorrente pausa-dependentes, geralmente devido a complexos ventriculares prematuros com uma sequência curta-longa-curta, como aconteceu no caso 1. O isoproterenol pode ser usado como alternativa.¹⁰

Um esforço especial está sendo feito por sociedades científicas a fim de reduzir fármacos potencialmente inapropriados, que continuam a ser prescritos e utilizados como tratamento de primeira linha para os adultos idosos mais vulneráveis, apesar das evidências de desfechos ruins. Alguns dos medicamentos prescritos aos nossos pacientes, como amiodarona ou digoxina, são considerados medicamentos inadequados de acordo com os critérios da American Geriatrics Society Updated Beers Criteria for Potentially Inappropriate Medication Use in Older Adults,¹¹ e devem ser evitados em idosos.

Conclusões

A polimedição envolve um alto risco de efeitos adversos. Portanto, é crucial identificar os pacientes que estão recebendo medicamentos que podem induzir prolongamento do intervalo QT e realizar eletrocardiogramas em série, devido ao potencial risco de arritmias ventriculares.

Contribuição dos autores

Concepção e desenho da pesquisa: García Fuertes D, Villanueva Fernández E. Obtenção de dados: García Fuertes D, Villanueva Fernández E. Análise e interpretação dos dados: García Fuertes D, Villanueva Fernández E. Redação do manuscrito: García-Fuertes D. Revisão crítica do manuscrito quanto ao conteúdo intelectual importante: García Fuertes D, Villanueva-Fernández E, Crespín-Crespín M.

Potencial Conflito de Interesse

Declaro não haver conflito de interesses pertinentes.

Fontes de Financiamento

O presente estudo não teve fontes de financiamento externas.

Vinculação Acadêmica

Não há vinculação deste estudo a programas de pós-graduação.

Referências

1. Garrido-Garrido EM, García-Garrido I, García-López-Durán JC, García-Jiménez F, Ortega-López I, Bueno-Cavanillas A. [Study of polymedicated patients over 65 years-old in an urban primary care centre]. *Rev Calid Asist.* 2011;26(2):90-6.
2. Charfi R, El Aïdli S, Zaïem A, Kastalli S, Sraïri S, Daghfous R, et al. Adverse drug reactions in older adults: a retrospective study from pharmacovigilance. *Thérapie.* 2012;67(5):471-6.
3. Fanoë S, Kristensen D, Fink-Jensen A, Jensen HK, Toft E, Nielsen J, et al. Risk of arrhythmia induced by psychotropic medications: a proposal for clinical management. *Eur Heart J.* 2014;35(20):1306-15.
4. Ayad RF, Assar MD, Simpson L, Garner JB, Schussler JM. Causes and management of drug-induced long QT syndrome. *Proc (Bayl Univ Med Cent).* 2010;23(3):250-5.
5. Armahizer MJ, Seybert AL, Smithburger PL, Kane-Gill SL. Drug-drug interactions contributing to QT prolongation in cardiac intensive care units. *J Crit Care.* 2013;28(3):243-9.
6. Briasoulis A, Agarwal V, Pierce WJ. QT prolongation and torsade de pointes induced by fluoroquinolones: infrequent side effects from commonly used medications. *Cardiology.* 2011;120(2):103-10.
7. Chiladakis J, Kalogeropoulos A, Koutsogiannis N, Zagkli F, Vlassopoulou N, Chouchoulis K, et al. Optimal QT/QTc interval assessment in patients with complete bundle branch block. *Ann Noninvasive Electrocardiol.* 2012;17(3):268-76.
8. Trinkley KE, Page RL, Lien H, Yamanouye K, Tisdale JE. QT interval prolongation and the risk of torsades de pointes: essentials for clinicians. *Curr Med Res Opin.* 2013;29(12):1719-26.
9. Makkar RR, Fromm BS, Steinman RT, Meissner MD, Lehmann MH. Female gender as a risk factor for torsades de pointes associated with cardiovascular drugs. *JAMA.* 1993;270(21):2590-7.
10. Zipes DP, Camm AJ, Borggrefe M, Buxton AE, Chaitman B, Fromer M, et al. ACC/AHA/ESC 2006 guidelines for management of patients with ventricular arrhythmias and the prevention of sudden cardiac death: a report of the American College of Cardiology/American Heart Association Task Force and the European Society of Cardiology/Com. *J Am Coll Cardiol.* 2006;48(5):247-346.
11. Fick D, Semla T, Beizer J, Brandt N, Dombrowski R, DuBeau CE, et al; American Geriatrics Society 2012 Beers Criteria Update Expert Panel. American Geriatrics Society Updated Beers Criteria for potentially inappropriate medication use in older adults. *J Am Geriatr Soc.* 2012;60(4):616-31.