

## Síndrome de Ortodeoxia-Platipneia Causada por Malformação Venovenosa

### *Platypnea-Orthodeoxia Syndrome Due to Venovenous Malformation*

Meng-Luen Lee<sup>1</sup> e Ing-Sh Chiu<sup>2,3</sup>

Department of Pediatrics – Division of Pediatric Cardiology – Changhua Christian Children’s Hospital<sup>1</sup>, Changhua; Department of Surgery – Division of Cardiovascular Surgery – Changhua Christian Children’s Hospital<sup>2</sup>, Changhua; Department of Surgery – Division of Cardiovascular Surgery – College of Medicine – National Taiwan University Hospital<sup>3</sup>, Taipei – Taiwan

### Introdução

A síndrome de ortodeoxia-platipneia (SOP) é uma condição clínica rara caracterizada por dispneia na posição ereta que alivia na posição supina (platipneia) associada à dessaturação de oxigênio na posição ereta (ortodeoxia).<sup>1</sup> O diagnóstico de SOP requer dois dos seguintes critérios: 1) ortodeoxia, 2) platipneia, 3) presença de comunicação interatrial, 4) *shunt* da direita para a esquerda e 5) ausência de hipertensão arterial pulmonar ou hipertensão atrial direita.<sup>1,2</sup> A SOP pode ter origem no coração, pulmões, abdome, ou em outros locais em decorrência de um *shunt* intracardíaco (SOP cardíaca) ou intrapulmonar, ou um desequilíbrio de ventilação-perfusão.<sup>1</sup> Porém, uma malformação venovenosa (MVV) como causa de SOP cardíaca não foi até hoje relatada na literatura.<sup>1</sup>

Nós relatamos aqui o caso de uma paciente com 24 anos de idade que apresentou SOP cardíaca devido a uma MVV. A síndrome surgiu insidiosamente 16 anos após uma derivação cavopulmonar total (DCPT) com conduto extracardíaco para correção de malformações cardiovasculares congênicas complexas e foi tratada com sucesso com oclusão percutânea transvenosa com mola.

### Relato do Caso

Uma paciente de 24 anos de idade relatou que no último mês passou a bocejar com frequência ao permanecer em pé no local de trabalho. Seus lábios ficavam ocasionalmente cianóticos, conforme observado pela sua mãe. A paciente havia sido submetida à DCPT com conduto extracardíaco aos 8 anos de idade devido a diversas malformações cardiovasculares congênicas complexas, incluindo heterotaxia/asplenia/isomerismo atrial direito, veia

cava superior bilateral, átrio comum, valva atrioventricular comum, dupla via de entrada e dupla via de saída do ventrículo esquerdo, d-transposição das grandes artérias, estenose pulmonar supravalvar, arco aórtico esquerdo e drenagem venosa pulmonar anômala total.

Durante avaliação ambulatorial, a paciente apresentou ortodeoxia detectada por oximetria de pulso, com uma saturação de oxigênio (SpO<sub>2</sub>) de 96% na posição supina e 88% na posição ereta. Não se observou platipneia na avaliação. Com suspeita diagnóstica de malformação arteriovenosa pulmonar (MAVP) após DCPT, a paciente foi admitida para avaliação adicional e tratamento.

No momento da internação, a paciente pesava 63 kg e sua altura era de 166 cm. Ela apresentou pressão arterial de 120/71 mmHg, frequência de pulso de 88 batimentos/min e frequência respiratória de 20 respirações/min. Testes laboratoriais mostraram um nível de hemoglobina de 15,6 g/dL, e função hepática e testes de coagulação normais. Uma radiografia simples de tórax e um eletrocardiograma não ofereceram informações adicionais sobre a causa da ortodeoxia.

Um cateterismo cardíaco, realizado após consentimento informado da paciente, mostrou uma SpO<sub>2</sub> de 93% na aorta ascendente. A pressão sistólica de pico na veia cava inferior, no conduto da DCPT, na veia cava superior esquerda e nos ramos das artérias pulmonares foram todos de 16 mmHg. A pressão capilar pulmonar foi de 13 mmHg, a pressão diastólica final do ventrículo esquerdo foi de 9 mmHg e o gradiente transpulmonar foi de 7 mmHg. Uma angiografia mostrou três veias sistêmicas anômalas correspondentes a uma MVV drenando em sequência a partir da veia cava inferior, veia hepática, veias pulmonares e átrio venoso pulmonar (átrio esquerdo funcional) (Figuras 1A e 1B). Esta MVV simulava um *shunt* da direita para a esquerda, levando à dessaturação de oxigênio.

Foi realizada então uma oclusão percutânea transvenosa com mola que evoluiu sem intercorrências. Após o procedimento, uma angiografia da veia cava inferior mostrou oclusão completa da MVV (Figuras 1C e 1D). Após 12 meses de seguimento, a paciente relatou desaparecimento do bocejo-ortodeoxia, e uma mudança postural não demonstrou dessaturação de oxigênio nas posições ereta e supina, com SpO<sub>2</sub> de ~92–96% (> 90%).

### Discussão

A Tabela 1 resume a definição, os mecanismos e as etiologias, e os critérios para diagnóstico da SOP.

### Palavras-chave

Dispneia / etiologia; Malformações Arteriovenosas / etiologia; Malformações Arteriovenosas / cirurgia; Circulação Pulmonar; Dispositivo para Oclusão Septal.

#### Correspondência: Meng-Luen Lee •

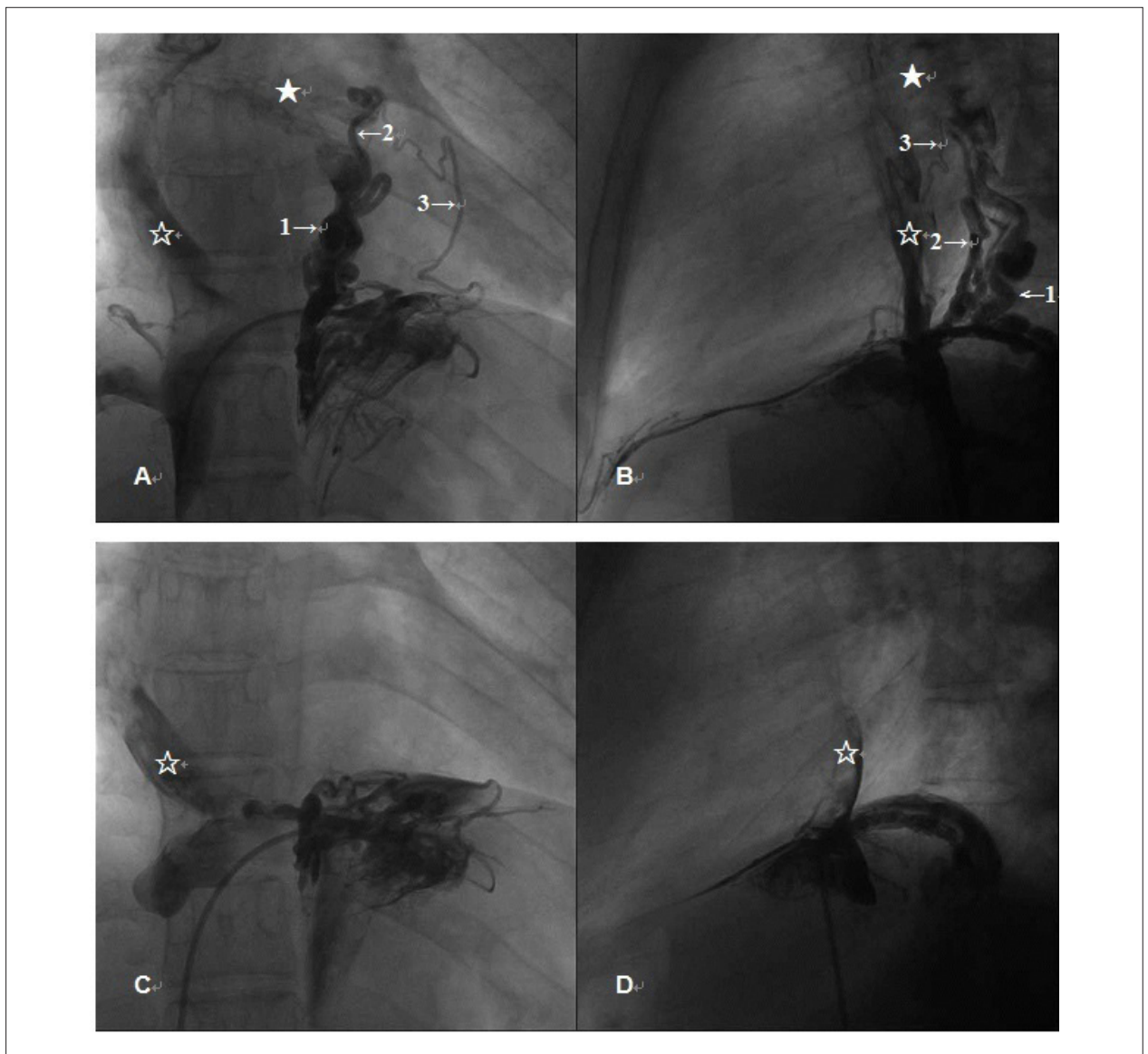
Changhua Christian Hospital. No. 135 Nanhsiao St., Changhua.

Postal Code 50050 - Taiwan.

E-mail: ferdielee@yahoo.com

Artigo recebido em 18/03/2015; revisado em 20/08/2015; aceito em 02/09/2015.

DOI: 10.5935/abc.20160059



**Figura 1** – Nova síndrome de ortodeoxia-platipneia devido a uma malformação venovenosa (1A e 1B). Angiografia mostrando três canais venosos sistêmicos anômalos (malformações venovenosas) drenando em sequência das veias cava inferior, hepática, pulmonares e do átrio venoso pulmonar (átrio esquerdo funcional). Os números com as setas apontam para as malformações venovenosas, a estrela vazia indica a conexão cavopulmonar total, e a estrela cheia mostra o átrio venoso pulmonar (1C e 1D). Angiografia de veia cava inferior após embolização percutânea transvenosa com mola mostrando completa obliteração da malformação venovenosa.

Seis implicações devem ser destacadas no presente caso.

Em primeiro lugar, a apresentação da paciente foi insidiosa com bocejo-ortodeoxia 16 anos após uma DCPT. Desta maneira, uma angiografia foi indicada para discriminar as causas subjacentes da dessaturação de oxigênio, incluindo obstrução/estenose da DCPT ou de artérias pulmonares, hipertensão arterial pulmonar relacionada a um aumento na resistência arterial pulmonar, trombose de veia cava superior e desenvolvimento de MAVP ou MVV.

Segundo, a nossa paciente não apresentava história de platipneia no passado ou quando procurou atendimento pelo problema abordado neste caso. Tendo em vista a alta

incidência de MAVP e *shunt* interatrial após a cirurgia de Fontan<sup>3</sup> (43% e 57%, respectivamente), a SOP não é uma complicação incomum. De fato, a SOP emergiu como uma complicação em oito pacientes com MAVP/*shunt* intra-atrial que foram submetidos à cirurgia de Fontan, porém nenhum deles apresentava MVV<sup>3</sup>. Um desses pacientes apresentava platipneia e os outros três apresentavam ortodeoxia,<sup>3</sup> o que mostra que nem todos os pacientes apresentam simultaneamente platipneia e ortodeoxia, e a detecção destas manifestações somente é possível com um teste de mudança postural.<sup>3</sup> A platipneia pode ser difícil de ser identificada sem uma avaliação cuidadosa da dispneia,<sup>3</sup> enquanto que a ortodeoxia pode ser mascarada por uma

## Relato de Caso

Tabela 1 – Síndrome de ortodeoxia-platipneia

Síndrome de ortodeoxia-platipneia	
Definição <sup>1,2</sup>	Platipneia: dispneia observada na posição ereta e aliviada na posição supina Ortodeoxia: dessaturação de oxigênio observada na posição ereta
Critérios <sup>1,2</sup>	[1] CIA, [2] <i>Shunt</i> AD–AE, [3] Ausência de HAP/HAD, [4] Platipneia, [5] Ortodeoxia
Mecanismos <sup>1,2</sup>	[1] <i>Shunt</i> AD–AE intracardiaco (forame oval patente, DSA, ASA) a. <i>Shunt</i> AD–AE sem gradiente de pressão – Etiologias: Aneurisma de aorta, tamponamento cardíaco, derrame pericárdico, pericardite constritiva, pneumonectomia, diminuição da complacência do AD devido a infarto agudo do miocárdio, válvula de Eustáquio proeminente ou rede de Chiari ampla, cifose, lipomatose de AD, mixoma de AD, etc. b. <i>Shunt</i> AD–AE com gradiente de pressão – Etiologias: TEP, HAP idiopática, hidrotórax à direita, HAP associada à DPC, pneumonectomia, etc. [2] <i>Shunt</i> intrapulmonar direita–esquerda – Etiologias: MAVP, SHP, síndrome de Osler-Weber-Rendu, etc. [3] Desequilíbrio de ventilação–perfusão – Etiologias: Enfisema, DPOC, toxicidade por amiodarona, disfunção autonômica, SHP, etc.

AD: Átrio direito; AE: Átrio esquerdo; ASA: Aneurisma de septo interatrial; CIA: Comunicação interatrial; DPC: Doença pulmonar crônica; DPOC: Doença pulmonar obstrutiva crônica; DAS: Defeito do septo atrial; FOP: Forame oval patente; HAD: Hipertensão atrial direita; HAP: Hipertensão arterial pulmonar; MAVP: Malformação arteriovenosa pulmonar; SHP: Síndrome hepatopulmonar; TEP: Tromboembolismo pulmonar.

\* Dois destes cinco critérios estabelecem o diagnóstico de síndrome de ortodeoxia-platipneia<sup>1,2</sup>.

profunda cianose ou até mesmo passar despercebida devido a uma dessaturação sutil na posição vertical, como no caso nossa paciente cuja SpO<sub>2</sub> era de 88%.

Pacientes com SOP apresentam ocasionalmente apenas fadiga<sup>4</sup> e não platipneia. Além disso, uma avaliação da nossa paciente com a classificação funcional da *New York Heart Association* (NYHA) foi limitada devido à leve dessaturação de oxigênio na posição vertical (ortodeoxia). Assim, tanto a semiologia quanto a oximetria foram fundamentais na avaliação inicial desta paciente que apresentava bocejos na posição ereta e ortodeoxia. Nós inicialmente consideramos que a queixa do bocejo poderia ser simplesmente um sintoma sutil de fadiga. No entanto, o bocejo-ortodeoxia era uma manifestação da SOP que mais tarde foi identificada como decorrente da presença de uma MVV como patologia cardiovascular subjacente.

Terceiro, uma MVV pode causar dessaturação de oxigênio em várias cardiopatias congênitas cianóticas após cirurgia de Glenn bidirecional (CGB), com taxas de incidência entre 31–33%.<sup>5,6</sup> A presença de MAVP não deve impedir uma avaliação angiográfica das veias cavas para estabelecimento do diagnóstico de MVV. É difícil detectar uma MVV antes da cirurgia de Fontan,<sup>7</sup> e a malformação pode se tornar hemodinamicamente importante apenas após este procedimento.<sup>5-7</sup> A angiografia das veias cavas com teste de oclusão com balão no coletor distal da MVV pode oferecer uma melhor visualização da MVV.<sup>7</sup>

Quarta, uma regra estabelece que duas condições clínicas com um componente anatômico e outro funcional devem coexistir para que a SOP ocorra.<sup>1,2</sup> No entanto, essa regra tem exceções. Kumar et al.<sup>8</sup> relataram o caso de uma mulher de 57 anos com telangiectasia hemorrágica hereditária e MAVP

que apresentou SOP sem um defeito interatrial. O mesmo se aplica ao caso da nossa paciente que apresentou MVV como um novo componente funcional de SOP cardíaca não relatado na literatura em inglês.<sup>1,2</sup>

Quinto, o evento que orquestrou a ocorrência de ortodeoxia em nossa paciente é fascinante do ponto de vista embriológico. A MVV que levou à ortodeoxia foi causada por uma comunicação persistente entre o segmento proximal da veia umbilical/vitelínica com o corno esquerdo do seio venoso. Sabe-se que o desenvolvimento de uma MVV pode ocorrer com a reabertura dos canais venosos sistêmicos quando as cavas são submetidas a uma pressão elevada que é transmitida retrogradamente para a artéria pulmonar após a CGB.<sup>5-7</sup> Em pacientes submetidos à cirurgia de Fontan, um gradiente positivo de pressão entre as cavas ou artérias pulmonares e as veias pulmonares (que normalmente varia de 5 a 10 mmHg) facilita o fluxo sanguíneo anterógrado das veias pulmonares para o pulmão.<sup>7</sup> Em nossa paciente, o gradiente capilar era de 7 mmHg. Ironicamente, esse gradiente foi suficiente para desviar o fluxo da veia cava inferior para as veias pulmonares esquerdas anômalas, simulando um *shunt* da direita para a esquerda através da MVV. Além da influência desse gradiente, a gravidade pode ter potencialmente aumentado o fluxo reverso da artéria pulmonar para as veias pulmonares esquerdas anômalas.<sup>9</sup> Nestas circunstâncias, a combinação de um fluxo sanguíneo diminuído para o pulmão e aumento do *shunt* da direita para a esquerda através da MVV em nossa paciente podem ter predisposto à dessaturação de oxigênio, mesmo que insidiosa. Isso significa que em alguns pacientes com coração univentricular corrigido com DCPT, a MVV pode predispor à ortodeoxia ou platipneia a longo prazo.

Sexto, a oclusão percutânea transvenosa com mola é adequada para tratar uma pequena MVV.<sup>5,6</sup> Guérin et al.<sup>7</sup> relataram casos de dois pacientes com uma grande MVV intra-hepática causando dessaturação de oxigênio após uma cirurgia de Fontan modificada. A MVV em ambos os pacientes foi ocluída com sucesso com a prótese de Amplatzer.

## Conclusão

Tanto a semiologia quanto a oximetria foram fundamentais na avaliação inicial da nossa paciente, que apresentava bocejos quando estava na posição ereta e ortodeoxia. A síndrome bocejo-ortodeoxia pode ser uma variação da SOP. A MVV nunca foi relatada como um componente funcional de SOP cardíaca na literatura. Pequenas MVVs podem ser efetivamente tratadas por oclusão transvenosa com mola.

## Referências

1. Cheng TO. Platypnea-orthodeoxia syndrome: etiology, differential diagnosis, and management. *Catheter Cardiovasc Interv.* 1999;47(1):64-6.
2. Rodrigues P, Palma P, Sousa-Pereira L. Platypnea-orthodeoxia syndrome in review: defining a new disease? *Cardiology.* 2012;123(1):15-23.
3. Suzuki H, Ohuchi H, Hiraumi Y, Yasuda K, Echigo S. Effects of postural change on oxygen saturation and respiration in patients after the Fontan operation: platypnea and orthodeoxia. *Int J Cardiol.* 2006;106(2):211-7.
4. Sorrentino M, Resnekov L. Patent foramen ovale associated with platypnea and orthodeoxia. *Chest.* 1991;100(4):1157-8.
5. Magee AG, McCrindle BW, Mawson J, Benson LN, Williams WG, Freedom RM. Systemic venous collateral development after the bidirectional cavopulmonary anastomosis. Prevalence and predictors. *J Am Coll Cardiol.* 1998;32(2):502-8.
6. McElhinney DB, Reddy VM, Hanley FL, Moore P. Systemic venous collateral channels causing desaturation after bidirectional cavopulmonary anastomosis: evaluation and management. *J Am Coll Cardiol.* 1997;30(3):817-24.
7. Guérin P, Losay J, Baron O. Transcatheter occlusion of an intrahepatic venous fistula after modified Fontan circulation by implantation of an Amplatzer atrial septal occluder. *Catheter Cardiovasc Interv.* 2005;64(1):117-20.
8. Kumar N, Kraemer RR, Murthy RK, Hartig JR. Platypnea-orthodeoxia as a presentation of hereditary hemorrhagic telangiectasia. *Circulation.* 2012;126(22):2645-7.
9. Hsia TY, Khambadkone S, Redington AN, Migliavacca F, Deanfield JE, de Leval MR. Effects of respiration and gravity on infradiaphragmatic venous flow in normal and Fontan patients. *Circulation.* 2000;102(19 Suppl 3):III148-53.

## Contribuição dos autores

Concepção e desenho da pesquisa, Obtenção de dados, Análise e interpretação dos dados, Redação do manuscrito e Revisão crítica do manuscrito quanto ao conteúdo intelectual importante: Lee ML, Chiu IS

## Potencial conflito de interesse

Declaro não haver conflito de interesses pertinentes.

## Fontes de financiamento

O presente estudo não teve fontes de financiamento externas.

## Vinculação acadêmica

Não há vinculação deste estudo a programas de pós-graduação.