

envolvimento neural<sup>2</sup>.

O tratamento dos tumores retrorretais é eminentemente cirúrgico. Muitas dessas lesões, apesar da aparência benigna, podem conter elementos malignos ou potencial de degeneração maligna em médio prazo, bem como o risco de infecção nos cistos benignos. O paciente em questão teve alta no sétimo dia de pós-operatório, transcorrendo sua recuperação sem intercorrências.

A ressecção do cóccix não é recomendada a menos que haja suspeita de envolvimento por doença maligna<sup>6</sup>. O reto frequentemente está densamente aderido pelo tumor, devendo-se realizar dissecação cuidadosa, a fim de lesões serem evitadas.

Existem três tipos de abordagem cirúrgica: anterior ou abdominal, transperitoneal ou extra-peritoneal, por acesso convencional ou laparoscópico; a via posterior; e a via combinada abdominosacral.

A via anterior é utilizada para lesões altas (com extremidade caudal até o nível de S4) sem evidência de envolvimento sacral. O reto é rebatido lateralmente e a artéria sacral mediana é geralmente ligada, com a lesão dissecada da fásia presacral e enucleada<sup>2</sup>.

O acesso posterior é preferido para lesões menores, benignas, que não se estendam além do nível de S4. Esta via é utilizada quando da presença de envolvimento neural pela melhor visualização e preservação destas estruturas<sup>1</sup>.

Os tumores de grandes proporções que excedem proximal e distalmente o nível de S4 são mais facilmente operados pela via combinada abdominosacral<sup>2</sup>. A ressecção pode ser realizada sincronicamente com o paciente em decúbito lateral ou sequencialmente com a mudança de posição após cada estágio da operação. O benefício da via combinada inclui a possibilidade de visualização de estruturas como os ureteres e nervos sacrais e vasos ilíacos, sendo particularmente importante para casos em que se necessita realizar sacrectomias parciais, especialmente em cordomas.

As terapias adjuvantes apresentam papel meramente secundário no manejo dos tumores do espaço retrorretal. Em casos onde a operação radical é contraindicada, a radioterapia paliativa tem sido realizada, exceto para cordomas, classicamente radiorresistentes.

A sobrevida para tumores retrorretais benignos se aproxima de 100% na maioria dos estudos<sup>7</sup>. Entretanto a recidiva não é incomum. Cisto de desenvolvimento apresentam recidivas da ordem de até 15%<sup>7</sup>. Aproximadamente 9-45% dos tumores retrorretais são malignos, mais comumente sólidos do que císticos, apresentando taxas de recorrência de 45% e sobrevida em cinco anos em torno de 17%<sup>3</sup>.

## REFERÊNCIAS

1. Althausen PL, Schneider PD, Bold RJ, et al. Multimodality management of giant cell tumor arising in the proximal sacrum: case report. *Spine* 2002;27:E361-5.
2. Bohm B, Milsom JW, Fazio VW et al. Our approach to the management of congenital presacral tumors in adults. *Int J Colorectal Dis* 1993; 8: 134-8.
3. Cody HS, Marcove RC, Quan SH, et al. Malignant retrorectal tumors 28 years' experience at Memorial Sloan Kettering Cancer Center. *Dis Colon Rectum* 1981;24: 501-6.
4. Glasgow SC, Birnbaum EH, Lowney JK et al. Retrorectal Tumors: A Diagnostic and Therapeutic Challenge. *Dis Colon Rectum* 2005; 48:1581-1587.
5. Hjermstad BM, Helwing EB. Tailgut Cyst. Report of 53 cases. *Am J Clin Pathol* 1988; 89:139-47.
6. Hobson KH, Ghaemmaghami V, Roe JP, et al. Tumor of the Retrorectal Space. *Dis Colon Rectum* 2005; 48:1964-1974.
7. Jao SW, Beart RW, Spencer RJ et al: Mayo Clinic experience, 1960-1979. *dis Colon Rectum* 1985;28:644-52.

8. Mc Cune WS, Management of sacrococcygeal tumors. *Ann Surg* 1964;159:911-8.

[ABCDDV/1112](https://doi.org/10.1590/S0102-67202015000200019)

ABCD Arq Bras Cir Dig  
2015;28(2):152

DOI:<http://dx.doi.org/10.1590/S0102-67202015000200019>

Carta ao Editor

## COMPLICAÇÃO RARA DE DIVERTÍCULO DE MECKEL: FISTULIZAÇÃO ENTEROCUTÂNEA ATRAVÉS DE HÉRNIA UMBILICAL

*An extremely rare complication of Meckel's diverticulum: enterocutaneous fistulization of umbilical hernia*

Oztekin **CIKMAN**<sup>1</sup>, Hasan Ali **KIRAZ**<sup>2</sup>, Omer Faruk **OZKAN**<sup>1</sup>, Gurhan **ADAM**<sup>3</sup>, Ahmet **CELİK**<sup>1</sup>, Muammer **KARAAVVAZ**<sup>1</sup>

Trabalho realizado na <sup>1</sup>Canakkale 18 March University, Faculty of Medicine, Department of General Surgery, Canakkale; <sup>2</sup>Canakkale 18 March University, Faculty of Medicine, Department of Anesthesiology, Canakkale; <sup>3</sup>Canakkale 18 March University, Faculty of Medicine, Department of Radiology, Canakkale, Turquia

Fonte de financiamento: não há  
Conflito de interesses: não há

**Correspondência:**

Oztekin Cikman  
E mail:droztekin67@hotmail.com

Recebido para publicação: 22/04/2014  
Aceito para publicação: 24/02/2015

## INTRODUÇÃO

**D**ivertículo de Meckel é a malformação mais comum do trato gastrointestinal com incidência de 2% da população. Esta anomalia congênita resulta do incompleto desenvolvimento do ducto onfalomesentérico<sup>1</sup>. Divertículo de Meckel tem taxa de complicação de 4-6%. As complicações mais comuns são hemorragia, perfuração, obstrução e inflamação<sup>4</sup>. É, sobretudo, assintomático e mais frequentemente diagnosticado quando ocorrem complicações. Também pode ser diagnosticado incidentalmente durante laparoscopia ou laparotomia para condições independentes<sup>1</sup>.

Formação de fístulas (entre órgãos abdominais), hérnia (da parede abdominal), e hérnia de Littre (protrusão do divertículo de Meckel através de um defeito na parede abdominal) são complicações bem descritas. No entanto, herniação umbilical do divertículo de Meckel é rara<sup>3</sup>. Aqui é apresentado um caso com fístula enterocutânea entre divertículo de Meckel e umbigo, associados com hérnia umbilical.

## RELATO DO CASO

Um homem de 40 anos foi admitido no Departamento de Cirurgia Geral, com história de 24 h de dor abdominal focada na região umbilical, com febre, anorexia e vômitos. Ele tinha história anterior de drenagem de abscesso umbilical há cinco anos. Relatou nenhum outro histórico médico. O exame do abdome mostrou sensibilidade sobre a região umbilical sem contração abdominal e rigidez. Fuga de fluido intestinal através de abertura (fístula em orifício externo) foi verificada no interior do umbigo. Não houve aumento no calor local, inchaço ou edema. Os achados laboratoriais, incluindo hemograma e eletrólitos, e raio-X abdominal não mostraram nenhuma anormalidade. Ultrassonografia abdominal mostrou coleção

## DISCUSSÃO

de líquido bem limitado de 1,5x1,5 cm por via subcutânea, sob o umbigo. Tomografia computadorizada abdominal com contraste revelou pequeno segmento subcutâneo de intestino que encontrava-se na fáscia umbilical. O intestino fistulizou em toda a hérnia umbilical e na camada externa da pele (Figura 1). Com os achados clínicos e radiológicos, o paciente foi inicialmente diagnosticado como portador de fístula enterocutânea com divertículo de Meckel. Na operação, o abdome foi aberto e a exploração revelou divertículo de Meckel (que encontra-se por via subcutânea) e uma fístula entre ele e o umbigo. Não houve contaminação do fluído no abdome. Foram realizadas diverticulectomia e excisão incluindo a fístula e umbigo (Figura 2). O paciente recebeu alta no quinto dia de pós-operatório de forma segura. Exame histopatológico confirmou divertículo de Meckel.

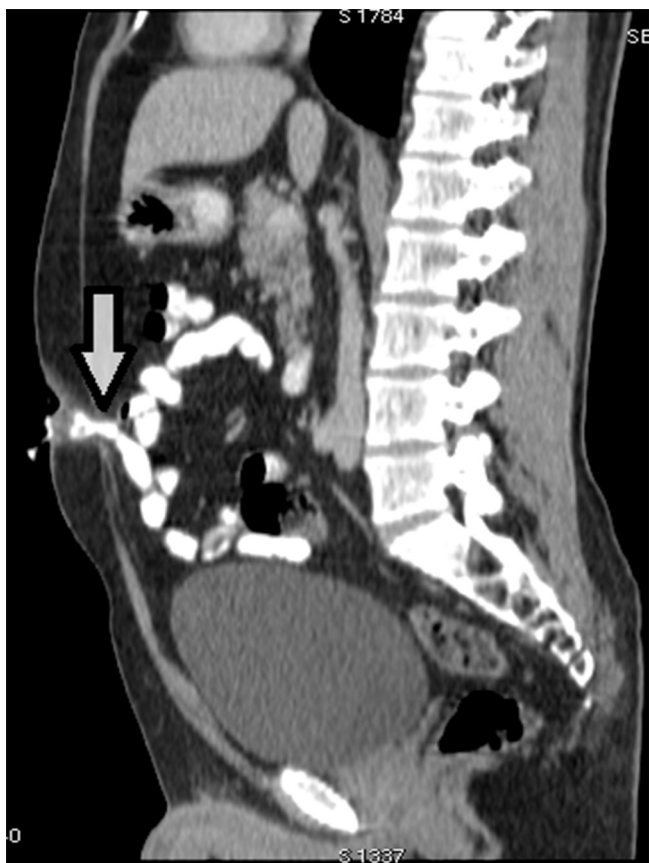

FIGURA 1 - Tomografia contrastada mostra intestino fistulizado na hérnia umbilical e na camada externa da pele umbilical

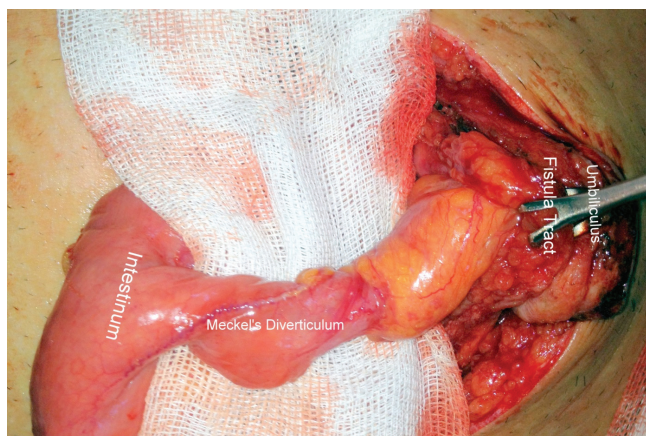


FIGURA 2- Imagem intra-operatória mostrando divertículo de Meckel formando fistulização enterocutânea em hérnia umbilical de Littre

Várias complicações do divertículo de Meckel incluem ulcerações, sangramento gastrointestinal, obstruções intestinais devido às bandas, intussuscepção, diverticulite, perfurações e neoplasias<sup>2,3</sup>. Nos pacientes menores de 18 anos, a apresentação mais comum é a hemorragia, enquanto que em adultos é a obstrução intestinal. Além de tudo, o desenvolvimento de fístula é uma complicação rara. Na literatura, as fistulas enterocolônica, vesicodiverticular e ileorretal têm sido relatadas como relatos de casos e, recentemente, uma fístula entre divertículo de Meckel e o apêndice foi publicada<sup>5</sup>. No entanto, a busca da literatura no Pubmed não conseguiu encontrar qualquer estudo prévio a respeito de uma fístula entre divertículo de Meckel e o umbigo.

Uma possível explicação para esta situação é que divertículo de Meckel pode estar congenitamente localizado em um saco herniário umbilical. Reação inflamatória do divertículo no saco herniário leva à formação de abscesso. Fístula enterocutânea pode ocorrer quando não reconhecido, ou não diagnosticado. Com base na experiência, neste caso, as complicações de divertículo de Meckel devem ser consideradas no diagnóstico diferencial de fístula enterocutânea.

## REFERÊNCIAS

1. Bratus' VD, Fomin PD, Shepet'ko IeM, Sydorenko VM, Kopets'ka AM, Biliakov-Bel's'kyi OB, Lissov OI. Surgical treatment of Meckel diverticulum complicated by an acute hemorrhage. *Klin Khir.* 2008 Jun;(6):9-11.
2. Sharma RK, Jain VK. Emergency surgery for Meckel's diverticulum. *World J Emerg Surg.* 2008 Aug 13;3:27.
3. Skandalakis PN, Zoras O, Skandalakis JE, Mirilas P. Littre hernia: surgical anatomy, embryology, and technique of repair. *Am Surg.* 2006 Mar;72(3):238-43.
4. Williams RS. Management of Meckel's diverticulum. *Br J Surg.* 1981; 68: 477-480.
5. Yang PF, Chen CY, Yu FJ, Yang SF, Chen YT, Kao LC, Wang JY. A rare complication of Meckel's diverticulum: a fistula between Meckel's diverticulum and the appendix. *Asian J Surg.* 2012 Oct;35(4):163-5.