

# SINTOMAS PARKINSONIANOS, CEREBELARES, PSICÓTICOS E DEMENCIAIS EM EX-PUGILISTA

## Relato de caso

Quirino Cordeiro Júnior<sup>1</sup>, Alexandra Martini de Oliveira<sup>2</sup>

**RESUMO** - Paciente masculino de 67 anos de idade, ex-pugilista, logo após interrupção de sua carreira esportiva, há cerca de 27 anos, passou a apresentar alterações neuropsiquiátricas decorrentes dos sucessivos traumatismos cerebrais relacionados ao pugilismo. A propósito do relato deste caso, serão discutidas as principais síndromes mentais orgânicas relacionadas ao pugilismo.

**PALAVRAS-CHAVE:** transtorno mental orgânico, doença de Alzheimer, pugilismo.

### **Parkinsonian, cerebellar, psychotic and demential symptoms in ex-boxer: case report**

**ABSTRACT** - 67 years-old male patient, ex-boxer, after the end of his sportive career, began to present neuropsychiatric manifestations possibly due to the successive brain injuries related to the boxing. In report to this case, we discuss the mean organic psychosyndromes related to the boxing.

**KEY WORDS:** organic mental disorder, Alzheimer's disease, boxing.

Ex-pugilistas apresentam elevada prevalência de transtornos neuropsiquiátricos<sup>1-4</sup>. Acredita-se que essas manifestações decorrem dos sucessivos traumatismos cerebrais dos quais esses ex-esportistas foram vítimas ao longo de suas carreiras. Os mecanismos fisiopatológicos cerebrais envolvidos nesse quadro ainda são desconhecidos, entretanto depósito de beta-amilóide, microlesões hemorrágicas e lesão axonal difusa parecem desempenhar papel importante na gênese desses quadros<sup>5-7</sup>. Do ponto de vista neurológico, esses pacientes apresentam sintomas piramidais, extrapiramidais e cerebelares, a predominância de um ou de outro variando de caso a caso. Tais manifestações geralmente têm início logo após o paciente encerrar suas atividades. O primeiro estudo randomizado realizado por Roberts (1969)<sup>1</sup> com uma população de ex-pugilistas mostrou que 17% apresentavam alterações neurológicas atribuíveis à prática do pugilismo; a prevalência dessas manifestações aumentava conforme a exposição ao pugilismo. No que tange aos quadros cognitivos e psiquiátricos, esse mesmo estudo mostrou que metade da população de ex-pugilistas que tinha altera-

ções neurológicas também apresentava quadros demenciais, e que indivíduos com deficiências cognitivas importantes apresentavam quadros paranóicos severos. Mudanças de personalidade também foram descritas nessa população, tornando-se alguns indivíduos irritáveis, apáticos e com labilidade afetiva. A presença de todos esses sintomas em conjunto só pode ser explicada por conta da prática do pugilismo, não podendo se encaixar em outra síndrome neurológica<sup>1,2</sup>. A síndrome neuropsiquiátrica relacionada ao pugilismo apresenta, na maioria dos casos, caráter progressivo, mesmo depois da interrupção da carreira esportiva. Essa característica, ainda hoje, não possui explicação. Johnson (1969)<sup>2</sup> descreveu a presença de quatro quadros neuropsiquiátricos principais em ex-pugilistas, a saber, estados crônicos de amnésia (alterações da memória recente), demência, delírios de ciúme e aumento da impulsividade.

O primeiro estudo tentando correlacionar quadros neuropsiquiátricos decorrentes do pugilismo e lesões cerebrais foi conduzido por Ferguson e Mawdsley (1965)<sup>4</sup>. Estes autores encontraram, em

Instituto de Psiquiatria do Hospital das Clínicas da Faculdade de Medicina da Universidade de São Paulo (FMUSP): <sup>1</sup>Médico e Supervisor de Internos do Grupo de Interconsultas; <sup>2</sup>Aluna da FMUSP.

Recebido 29 Setembro 2000, recebido na forma final 6 Novembro 2000. Aceito 9 Novembro 2000.

Dr. Quirino Cordeiro Júnior - Instituto de Psiquiatria do Hospital das Clínicas da FMUSP - Rua Dr. Ovídio Pires de Campos s/n - 05403-010 São Paulo SP - Brasil.

trabalho post mortem, associação entre demência e lacerações do septo pelúcido. De lá para cá, estudos mais sofisticados vêm sendo realizados na tentativa de elucidar os mecanismos fisiopatológicos envolvidos nesses quadros. Estudos de neuroimagem estrutural têm mostrado presença de atrofia cerebral generalizada<sup>3,8-11</sup>, alterações na substância branca e áreas focais de contusão<sup>12</sup> em populações de ex-pugilistas. Essas alterações cerebrais estruturais estão associadas a alterações neuropsiquiátricas, ao número de lutas e a nocautes sofridos, mostrando um efeito acumulativo dos traumatismos cerebrais. Estudos funcionais com tomografia por emissão de fóton único (SPECT) têm mostrado alterações difusas de perfusão cerebral<sup>13-15</sup>. Estudos neuropatológicos conduzidos por Corsellis et al.<sup>5,6</sup> mostraram gliose severa na região septal, fórnix, tálamo, hipotálamo e cerebelo. Além da gliose, o exame do cerebelo mostra diminuição das células de Purkinje. Na substância negra, há diminuição dos neurônios pigmentados como ocorre na doença de Parkinson, e na região cortical cerebral aparece grande perda neuronal, nos neurônios restantes, havendo degeneração neurofibrilar, principalmente no lobo temporal, de maneira similar à doença de Alzheimer. Essas alterações neurofibrilares foram confirmadas posteriormente por outro grupo<sup>16</sup>. Lampert e Hardman<sup>17</sup> encontraram lesões axonais difusas na substância branca. Essas alterações histológicas, tomadas em conjunto, não são descritas em outros transtornos neuropsiquiátricos<sup>5,6,16</sup>.

Assim, esse relato de caso tem como objetivo a descrição e discussão da síndrome neuropsiquiátrica relacionada ao pugilismo, que atinge parcela considerável de ex-praticantes desse esporte.

### CASO

Paciente masculino de 67 anos de idade, ex-pugilista, campeão brasileiro e sul-americano de pugilismo (mais de 100 lutas em seu cartel). Pouco tempo após interromper sua carreira esportiva, aos 40 anos de idade, começou a apresentar tremores de extremidades, hipomímia, rigidez muscular, marcha atáxica e disartria. Tal quadro teve evolução lenta, porém progressiva.

Aos 52 anos, passou a apresentar quadro psicótico marcado por delírios de ciúme (não demonstrava outras alterações psicopatológicas à época), tendo sido internado e tratado com trifluoperazina 5 mg/dia (apresentou remissão completa do quadro psicótico). Após a alta hospitalar, não deu prosseguimento ao acompanhamento psiquiátrico ambulatorial. Aos 59 anos, começou a apresentar perda de memória e certa desorientação têmporo-espaçial. Com o correr dos anos, essas alterações cognitivas foram se acentuando e o paciente passou a ter perdas substanciais do pragmatismo, apresentando deterioração de sua personalidade.

Durante sua vida, nunca teve envolvimento com álcool ou outros tipos de drogas, tampouco apresenta história pessoal ou familiar de transtornos neuropsiquiátricos.

A ressonância magnética (RM), realizada há 1 ano, mostrou atrofia cerebral para a idade, com aumento de ventrículos e sulcos corticais (sem alterações cerebrais regionais) (Fig 1).

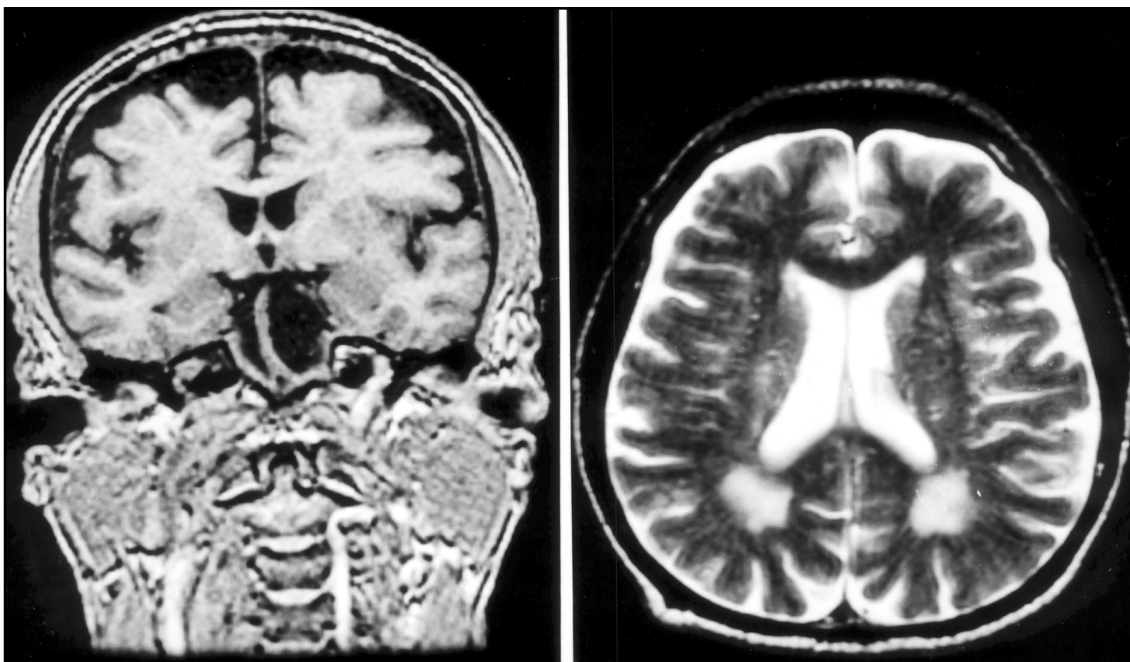


Fig 1. RM mostrando atrofia cerebral com aumento de ventrículos e sulcos corticais.

## DISCUSSÃO

Devido aos traumatismos cerebrais recorrentes, ex-pugilistas apresentam chance elevada de desenvolver alterações neuropsiquiátricas<sup>1-3</sup>. Segundo Johnson<sup>2</sup>, o quadro clínico apresentado por essa população de ex-esportistas é devida a lesões em dois sistemas cerebrais distintos, sendo comum a progressão de um grupo de sintomas ocorrer independentemente do outro, como aconteceu no caso relatado. Disartria, ataxia, parkinsonismo e alterações piramidais ocorrem por conta de lesões nas áreas responsáveis pelas vias motoras eferentes somáticas, ao passo que disfunções de memória, manifestações afetivas e psicóticas decorrem de lesões no circuito hipocampo-límbico-pré-frontal.

No que tange especificamente aos quadros demenciais relacionados ao pugilismo, eles possuem características clínicas similares às da doença de Alzheimer<sup>7</sup>, como no caso em questão, em que o paciente evoluiu com alterações de memória seguidas de deterioração da personalidade. Estudos epidemiológicos têm relacionado traumas cerebrais ao desenvolvimento futuro da doença de Alzheimer<sup>18-22</sup>. Roberts et al.<sup>23</sup>, reexaminando material de Corsellis et al.<sup>5</sup> utilizando métodos imunocitoquímicos, identificaram acúmulo de beta-proteína no cérebro de ex-pugilistas. Frequentes traumas cerebrais podem levar a rompimentos da barreira hemato-encefálica (BHE), permitindo a saída de precursores de beta-proteína do sangue para o parênquima cerebral. A hipótese do rompimento da BHE como primeiro passo para o acúmulo de beta-proteína no cérebro de ex-pugilistas foi testada por Brayne et al.<sup>24</sup>. Estes pesquisadores dosaram a isoenzima creatino-quinase BB (CK-BB) no sangue de pugilistas logo após seus combates, encontrando doses elevadas. A CK-BB é substância que apresenta concentração elevada no cérebro, sendo praticamente indetectável no sangue em condições normais. Assim, como a CK-BB foi encontrada em doses elevadas após os combates, é provável que os traumatismos cerebrais levem a comprometimento da BHE. Quadros demenciais em ex-pugilistas, na maior parte dos casos, são acompanhados de sintomas motores<sup>25</sup>, sendo incomum seu aparecimento isolado. O quadro de manifestações motoras não aparece necessariamente junto com as alterações cognitivas e psiquiátricas, já que são decorrentes de lesões em áreas cerebrais distintas<sup>2</sup>.

Por conta de todas as evidências do prejuízo irreversível que os traumatismos cerebrais recorrentes causam aos praticantes do pugilismo, nos últimos anos, várias entidades médicas têm se posicionado

no sentido de tentar tornar mais segura a prática desse esporte<sup>26-28</sup>. Essa preocupação tem sido tomada já que a síndrome neuropsiquiátrica relacionada ao pugilismo é extremamente incapacitante e irreversível. Além disso, geralmente surge apenas após o término da carreira do pugilista, tendo progressão mesmo depois disso, não dando indícios prévios de seu futuro aparecimento<sup>26</sup>.

## REFERÊNCIAS

1. Roberts AH. Brain damage in boxers. London: Pitman, 1969:204-206.
2. Johnson J. Organic psychosyndromes due to boxing. *Br J Psychiatry* 1969;115:45-53.
3. Kaste M, Villike J, Sainio K, Kuurne T, Katevuo K, Meurala H. Is chronic brain damage in boxing a hazard of the past?. *Lancet* 1982;2:1186-1188.
4. Ryan AJ. Intracranial injuries resulting from boxing. *Clin Sports Med* 1998;17:155-168.
5. Corsellis JAN, Bruton CJ, Freeman-Brown ED. The aftermath of boxing. *Psych Med* 1973;3:270-303.
6. Corsellis JAN. Boxing and the brain. *BMJ* 1989;298:105-109.
7. Roberts GW. Immunocytochemistry of neurofibrillary tangles in dementia pugilistica and Alzheimer's disease: evidence for common genesis. *Lancet* 1990;2:1456-1458.
8. Casson IR, Sham R, Campbell EA, Tarlan M, DiDomenico A. Neurological and CT evaluation of knocked-out boxers. *J Neurol Neurosurg Psychiatry* 1982;45:170-174.
9. Ross RJ, Cole M, Thompson JS, Kim KJ. Boxers: computed tomography, EEG and neurological evaluation. *JAMA* 1983;249:311-213.
10. Casson IR, Siegel O, Sham R, Campbell EA, Tarlan M, DiDomenico A. Brain damage in modern boxers. *JAMA* 1984;251:2663-2667.
11. McLatchie G, Brooks N, Gabraith S, et al. Clinical neurological examination, neuropsychology, electroencephalography and computed tomographic head scanning in active amateur boxers. *J Neurol Neurosurg Psychiatry* 1987;50:96-99.
12. Jordan BD, Zimmerman RD. Magnetic resonance imaging in amateur boxers. *Arch Neurol* 1988;45:1207-1208.
13. Kemp PM, MacLeod MA, Jenkis L, Houston AS, Toms L. Cerebral perfusion in amateur boxers: is there evidence of brain damage? *Nuc Med Comm* 1991;12:279.
14. Kemp PM, Houston AS, MacLeod MA, Pethybridge RJ. Cerebral perfusion and psychometric testing in military amateur boxers and controls. *J Neurol Neurosurg Psychiatry* 1995;59:368-374.
15. Houston AS, Kemp PM, MacLeod MA, Francis JR, Colohan HA, Matthews HP. Use of significance image to determine patterns of cortical blood flow abnormality in pathological and at-risk groups. *J Nucl Med* 1998;39(3):425-430.
16. McKenzie JE, Roberts GW, Royston MC. Comparative investigation of neurofibrillary damage in the temporal lobe in Alzheimer's disease, Down's syndrome and dementia pugilistica. *Neurodegeneration* 1996;5:259-264.
17. Lampert PW, Hardman JM. Morphological changes in brains of boxers. *JAMA* 1984;251:2676-2678.
18. Heyman A, Wilkinson W E, Stafford J A, Helms M J, Sigmon A H, Weinberg T. Alzheimer's disease: a study of epidemiological aspects. *Ann Neurol* 1984;15:335-341.
19. Amaducci LA, Fratiglioni L, Rocca W A, et al. Risk factors for Alzheimer's disease: a case-control study on a Italian population. *Neurology* 1985;35:227.
20. Graves AB, White E, Koepsell TD, et al. The association between head trauma and Alzheimer's disease. *Am J Psychiatry* 1990;131:491-501.
21. Corkin S, Rosen J, Sullivan EV, Clegg RA. Penetrating head injury in young adulthood exacerbates cognitive decline in later years. *J Neurosci* 1989;9:3876-3883.
22. Huppert FA, Brayne C, O'Connor DW, Mortimer JA. Dementia and normal aging. Cambridge: Cambridge Univ Press, 1994:438.
23. Roberts GW, Allsop D, Bruton CJ. The occult aftermath of boxing. *J Neurol Neurosurg Psychiatry* 1990;53:373-378.
24. Brayne CEG, Dow L, Calloway SP, Thompson RJ. Blood creatine kinase isoenzyme BB in boxers. *Lancet* 1982;2:1456-1458.
25. Naccache L, Slachevsky A, Deweer B, Habert MO, Dubois B. Boxers dementia without motor signs. *Presse Med* 1999;28:1352-1354.
26. Leclerc S, Herrera CD. Sport medicine and the ethics of boxing. *Br J Sports Med* 1999;33:426-429.
27. Hagell P. Should boxing be banned? *J Neurosci Nurs* 2000;34:126-128.
28. Cowie E. The ethics of boxing. *Br J Sports Med* 2000;34:230.