

Gliomatosis cerebri with favorable outcome in a child: a case report

Gliomatose cerebral na infância com evolução favorável: relato de caso

José Aloysio da Costa Val Filho¹, Lucília Graciano Silva Avelar²

Resumo

Objetivo: Relatar caso clínico raro de gliomatose cerebral difusa em criança, que, contrariando o observado na literatura, evoluiu de maneira clinicamente satisfatória.

Descrição: Relatamos caso de criança que desenvolveu gliomatose cerebral com manifestações clínicas graves e progressivas. Exames iniciais foram inespecíficos. Melhora clínica inicial após cirurgia neuroendoscópica, porém piorou progressivamente, manifestando hidrocefalia obstrutiva, paraparesia e dificuldade de deambulação. Foram evidenciadas lesões disseminadas no espaço subaracnóideo, sendo realizadas nova intervenção cirúrgica, quimioterapia e radioterapia. Atualmente, após 6 anos de evolução, lesões no encéfalo e canal raquidiano estão inalteradas e há importante seringomielia. Entretanto, a criança apresenta-se clinicamente estável, com desenvolvimento adequado para sua idade, evidenciando resposta satisfatória ao tratamento.

Comentários: A apresentação clínica e a propedêutica do caso levaram ao diagnóstico de gliomatose cerebral difusa do sistema nervoso central. Há poucos relatos na literatura desse tipo de tumor em crianças, e não se encontrou nenhum relato com evolução favorável como no caso apresentado.

J Pediatr (Rio J). 2008;84(5):463-466: Gliomatose cerebral difusa, tumores do sistema nervoso central, hidrocefalia, neurooncologia.

Introdução

A gliomatose cerebral difusa é uma neoplasia rara e grave do sistema nervoso central, na maioria das vezes fatal devido à sua grande capacidade de infiltração do tecido cerebral e conseqüente dificuldade de tratamento eficaz¹. Definida como uma neoplasia difusa das células da glia, infiltra mais que dois lobos e, ocasionalmente, estruturas infratentoriais e medula espinhal².

Revisão de literatura encontrou menos de 100 casos relatados em crianças. Será relatado caso de gliomatose cerebral

Abstract

Objective: To report a rare clinical case of gliomatosis cerebri with favorable outcome in a 3-year old child.

Description: A 3-year old child developed severe and progressive symptoms of gliomatosis cerebri. The initial tests were unspecific. After clinical improvement following neuroendoscopic surgery, there was a progressive decline in clinical status with development of obstructive hydrocephalus, paraparesis and difficulty in walking. The child was again submitted to surgery after disseminated injuries in the subarachnoid space were identified. She also received chemotherapy and radiotherapy. Currently, 6 years later, spinal canal and brain injuries remain unaltered, with marked syringomyelia. However, the child is clinically stable, with adequate development for her age, indicating a satisfactory response to treatment.

Comments: The child's clinical presentation and the combination of symptoms led to the diagnosis of gliomatosis cerebri. There are few descriptions of this kind of tumor in children in the literature, and none reports a favorable outcome as in the present case.

J Pediatr (Rio J). 2008;84(5):463-466: Gliomatosis cerebri, central nervous system tumor, hydrocephalus, neurooncology.

difusa do sistema nervoso central em criança do sexo feminino que se apresentou inicialmente com sintomas de hidrocefalia obstrutiva aos 3 anos de idade. Posteriormente, ela desenvolveu diversas outras manifestações clínicas. Ela apresenta, até o momento, boa resposta ao tratamento cirúrgico, quimioterapia e radioterapia.

Relato do caso

Paciente do sexo feminino, sem história familiar de manifestações neurológicas ou oncológicas.

1. Oficial médico. Chefe, Serviço de Neurologia, Hospital da Polícia Militar, Belo Horizonte, MG. Coordenador, Serviço de Neurocirurgia Infantil, Biocor Instituto, Nova Lima, MG.

2. Oficial médica, Serviço de Pediatria, Hospital da Polícia Militar, Belo Horizonte, MG.

Não foram declarados conflitos de interesse associados à publicação deste artigo.

Como citar este artigo: Val Filho JA, Avelar LG. Gliomatosis cerebri with favorable outcome in a child: a case report. *J Pediatr (Rio J)*. 2008;84(5):463-466.

Artigo submetido em 14.02.08, aceito em 02.06.08.

doi:10.2223/JPED.1824

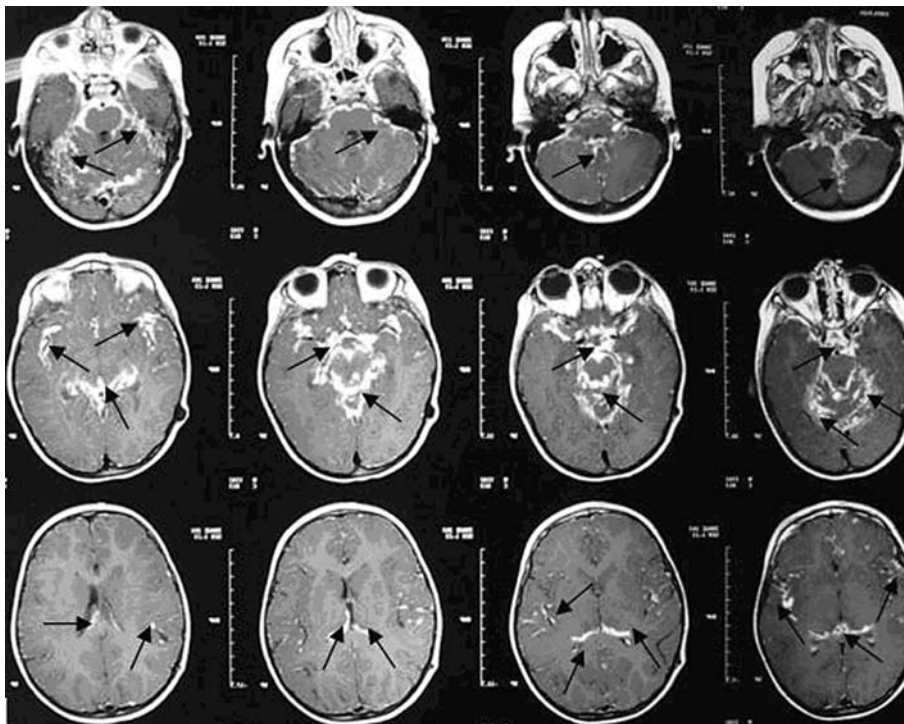


Figura 1 - Lesões disseminadas pelo espaço subaracnóideo, sobretudo em fossa posterior, envolvendo de forma difusa boa parte do encéfalo

Aos 3 anos de idade, apresentou estrabismo, logo seguido de sintomas de hipertensão intracraniana de caráter progressivo, como cefaléia, vômitos e crises convulsivas. Propedêutica com tomografia computadorizada e ressonância magnética do encéfalo evidenciou hidrocefalia obstrutiva e provável espessamento ao nível da cisterna interpeduncular. Foi submetida, então, a terceiro-ventriculostomia neuroendoscópica, sendo confirmado este espessamento, além de identificação de lesões sobrenadantes no liquor ventricular. Estas lesões foram biopsiadas. O estudo anatomopatológico das lesões mostrou aspecto semelhante ao encéfalo. Após 8 dias da cirurgia, devido a novos sintomas de hipertensão intracraniana, ela foi submetida a implantação de derivação ventrículo peritoneal. Exames do liquor ventricular não mostraram alterações. A criança evoluiu bem, restaurou o bom estado geral, o desenvolvimento psicomotor manteve-se adequado para a idade e houve melhora do estrabismo.

Cerca de 1 ano após primeira cirurgia, em ressonância magnética de controle, evidenciaram-se lesões disseminadas pelo espaço subaracnóideo, sobretudo em fossa posterior, envolvendo de forma difusa boa parte do encéfalo (Figura 1).

Meses depois, a criança desenvolveu paraparesia. Ressonância magnética de neuroeixo mostrou lesão disseminada pelo espaço subaracnóideo raquidiano, exercendo compressão ao nível do cone medular (Figura 2). Estudo liquórico periférico também foi normal. Optou-se por laminotomia e ressecção parcial da lesão que comprimia a medula. O estudo

anatomopatológico evidenciou gliomatose difusa do sistema nervoso central.

Iniciada quimioterapia (carboplatina + vincristina). Após 10 sessões de quimioterapia (aproximadamente 3 meses), evoluiu com ptose palpebral. Nova ressonância magnética mostrou persistência das alterações no encéfalo e pequena redução das lesões na coluna cervical.

Após 5 meses de quimioterapia, apresentou dificuldade de deambulação. Foi submetida a novo estudo de imagem, que não mostrou progressão da gliomatose. Apesar da associação de corticoterapia, não houve alteração do quadro. Nesse momento, optou-se por mudança dos quimioterápicos (cisplatina + etoposide em ciclos de 21 dias). Apresentou melhora clínica após primeiro ciclo do novo esquema proposto. O aspecto radiológico mostrou início de regressão após o segundo ciclo.

No 16º mês de tratamento, iniciada quimioterapia via oral com temozolamida (20 mg), cinco comprimidos ao dia, durante 5 dias, com intervalos de 28 dias, por 14 meses. Posteriormente, foram realizadas 21 sessões de radioterapia.

Atualmente, com 6 anos de evolução, a criança não faz uso de nenhuma medicação e está assintomática. Ressonância magnética mostra que as lesões no encéfalo e canal raquidiano estão inalteradas. Apresenta importante seringomielia cervicotorácica, ainda sem manifestação clínica evidente.

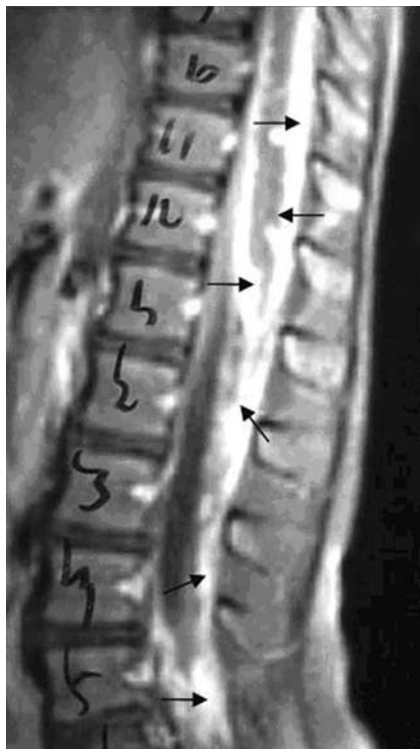

Figura 2 - Lesão disseminada pelo espaço subaracnóideo raquidiano, exercendo compressão ao nível do cone medular

Discussão

As neoplasias são a segunda causa de morte entre crianças de 1 a 15 anos na maioria das populações mundiais, sendo superadas apenas pelos traumatismos por acidentes. Na infância, as leucemias são os tipos mais frequentes de câncer, seguidos em ordem decrescente de frequência pelos tumores cerebrais, os linfomas, os sarcomas e os tumores de origem ectodérmica³.

Entre os tumores cerebrais, a gliomatose é uma condição rara, na qual várias porções do sistema nervoso central são difusamente permeadas por células tumorais, preenchendo os espaços subaracnóides intra-axiais, potencialmente envolvendo o encéfalo como um todo. As regiões afetadas são tipicamente aumentadas, como uma "pseudohipertrofia", há preservação da arquitetura anatômica e neuronal do sistema nervoso central e não se identifica nenhuma formação de massa tumoral intra-axial. O processo pode ser notavelmente difuso, envolvendo, desde o início, ambos os hemisférios cerebrais, tronco encefálico e até mesmo medula espinhal^{4,5}.

Até alguns anos atrás, o diagnóstico era restrito a casos examinados em autópsias, mas atualmente é facilitado pela melhoria do estudo de imagens, sobretudo a ressonância magnética, e por técnicas cirúrgicas mais apuradas que propiciam acesso à lesão. A análise do material retirado para biópsia mostra glioma difusamente infiltrativo, usualmente astrocitoma fibrilar⁴.

É importante salientar que a gliomatose cerebral não é nem uma entidade citogenética única, nem uma condição que pode ser diagnosticada apenas por suas características histológicas ou citológicas. A maioria das amostras apresenta características astrocíticas, porém facetas de oligodendrogliomas podem participar do processo e até mesmo casos de oligodendrogliomatose pura têm sido descritos. Embora perfis nucleares alongados e uma tendência à pronunciada agregação celular subpial, perivascular e circumneuronal sejam frequentemente descritos como achados típicos, não há nenhum meio específico ou mesmo características morfológicas constantes da gliomatose cerebral⁴.

Por se caracterizar como um tumor difuso, na maioria das vezes não está indicado tratamento cirúrgico, e o uso de radioterapia em área extensa pode provocar grave toxicidade. A quimioterapia inicial resulta em aproximadamente 30% de melhora clínica ou radiológica⁶⁻⁸. Temozolamida é bem tolerada e parece ser uma boa alternativa à procarbazina - lomustina (CCNU) - vincristina, principalmente para casos de crescimento lento e gliomatose cerebral de baixo grau⁶.

A literatura atual mostra que a população masculina jovem apresenta maior incidência de gliomatose cerebral oligodendroglial e melhor prognóstico que a população feminina. A sobrevida (média = 14,5 meses) é também maior em pacientes jovens, com gliomatose de baixo grau e subtipo oligodendroglial^{6,9}.

A gliomatose cerebral pode apresentar uma evolução clínica lenta, prolongada, principalmente se o infiltrado neoplásico for de baixo grau histológico, mas é uma doença de prognóstico reservado, frequentemente fatal. Progressão focal ou multicêntrica para astrocitoma anaplásico ou glioblastoma é encontrada na evolução de vários casos⁴. São afetados pacientes de todas as idades, com pico entre 50 e 60 anos. O curso clínico é muito variável, incluindo déficit piramidal, demência, cefaléia, alterações de nervos cranianos, hipertensão intracraniana, entre outros. Como no caso acima, na maioria das vezes a capacidade de infiltração é desproporcional ao grau de diferenciação¹⁰.

Os casos de gliomatose cerebral encontrados na literatura são poucos, e a maioria dos casos descritos ocorrem em adultos^{11,12}. São raros os casos descritos em crianças, e não se encontrou descrição de casos com evolução favorável. Em 2007, foi descrito por Maton et al. estudo sobre cirurgia de epilepsia em crianças com crises intratáveis e que obtiveram melhora da epilepsia após a cirurgia. O intervalo do estudo, retrospectivo, foi de 16 anos, em um serviço de referência mundial (The Brain Institute, Miami Children's Hospital). Em 741 crianças com crises convulsivas intratáveis, apenas quatro eram portadoras de gliomatose cerebral (0,5% em um grupo de crianças doentes), o que reforça a raridade da doença¹³. Em 2001, foi descrito caso de criança de 10 anos de idade que se apresentou com sintomas de hipertensão intracraniana, evoluindo com compressão da medula espinhal, deterioração do sistema nervoso central e morte, sendo

diagnosticada gliomatose cerebral difusa apenas através de autópsia¹⁴. São descritas na literatura as dificuldades de diagnóstico de gliomatose cerebral em vida devido às características histológicas das lesões¹⁵.

No caso aqui descrito, a doença apresenta evolução atípica, com boa resposta ao tratamento proposto (cirurgia associada à quimioterapia e radioterapia). Por se tratar de doença com curso lento, prolongado e freqüentemente fatal, persiste a necessidade de acompanhamento e não se pode considerar definitiva a evolução favorável do caso. Entretanto, podemos adotar uma postura otimista diante da observação de que, após 6 anos do diagnóstico e 1 ano e meio após cessar tratamento oncológico, apesar de imagens radiológicas de gliomatose cerebral difusa e siringomielia, a criança mantém-se estável, sem manifestações clínicas do tumor.

Referências

1. Cavaliere RL. [Low-grade gliomas: an update on pathology and therapy](#). *Lancet Neurol*. 2005;4:460.
2. Megdiche H, Zouaoui W, Baccar A, Sebai R, Soukri I, Belghith L, et al. [Gliomatosis cerebri](#). *Tunis Med*. 2006;84:821-6.
3. Sapolnik R. [Suporte de terapia intensiva no paciente oncológico](#). *J Pediatr (Rio J)*. 2003;79 Supl 2:S231-42.
4. Rosenblum MK, Bilbao JM, Aug LC. Neuromuscular system. In: Ackerman LV, Rosai J, editors. *Ackerman's surgical pathology*. 8th ed. St. Louis: Mosby; 1996. p.2298.
5. Cabral G, Lara AM. Tumores dos hemisférios na infância. In: Fonseca LF, Pianetti G, Castro C. *Compêndio de neurologia infantil*. Rio de Janeiro: Medsi; 2002. p.715-20.
6. Sanson M, Napolitano M, Cartalat-Carel S, Taillibert S. [Gliomatosis cerebri](#). *Rev Neurol (Paris)*. 2005;161:173-81.
7. Pianetti G, Fonseca LF, Brito JG, Lima AL. Tumores supratentoriais. In: Fonseca LF, Costa Val JA, Cunha JM, Pianetti G, editores. *Manual de neurologia infantil: clínica, cirurgia, exames complementares*. Rio de Janeiro: Medsi/Guanabara Koogan; 2006. p.431-9.
8. Costa Val JA, Fonseca LF, Lima AL, Gomes L. Tumores infratentoriais. In: Fonseca LF, Costa Val JA, Cunha JM, Pianetti G. *Manual de neurologia infantil: clínica, cirurgia, exames complementares*. Rio de Janeiro: Medsi; 2006. p.440-50.
9. Taillibert S, Chodkiewicz C, Laigle-Donadey F, Napolitano M, Cartalat-Carel S, Sanson M. [Gliomatosis cerebri: a review of 296 cases from the ANOCEF Database and the literature](#). *J Neurooncol*. 2006;76:201-5.
10. Kros JM, Zheng P, Dinjens, Winand NM, Alers JC. [Genetic aberrations in gliomatosis cerebri support monoclonal tumorigenesis](#). *J Neuropathol Exp Neurol*. 2002;61:806-14.
11. Santos S, López-García E, Ríos C, Espada-Oliván F, Iñiguez-Martínez C, Mostacero E, et al. [Cerebral gliomatosis. A report of three cases and review of the literature](#). *Rev Neurol*. 2002;34:248-52.
12. Asada T, Takayama Y, Tokuriki Y, Fukuyama H. [Gliomatosis cerebri presenting as a parkinsonian syndrome](#). *J Neuroimaging*. 2007;17:269-71.
13. Maton B, Resnick T, Jayakar P, Morrison G, Duchowny M. [Epilepsy surgery in children with gliomatosis cerebri](#). *Epilepsia*. 2007;48:1485-90.
14. Jayawant S, Neale J, Stoodley N, Wallace S. [Gliomatosis cerebri in a 10-year-old girl masquerading as diffuse encephalomyelitis and spinal cord tumour](#). *Dev Med Child Neurol*. 2001;43:124-6.
15. Caroli E, Orlando ER, Ferrante L. [Gliomatosis cerebri in children. Case report and clinical considerations](#). *Childs Nerv Syst*. 2005; 21:1000-3.

Correspondência:

José Aloysio da Costa Val Filho
 Av. Alameda da Serra, 322/408
 CEP 34000-000 - Nova Lima, MG
 Tel.: (31) 3286.1121
 Fax: (31) 3286.1121
 E-mail: costaval.bh@terra.com.br