

Prevalência de conjuntivite adenoviral em clínica oftalmológica no município de Viçosa (MG)

Prevalence of adenoviral conjunctivitis at the ophthalmologic clinic on municipality of Viçosa (MG)

Euldes Nei Rosado-Filho¹, Sílvia Almeida Cardoso², Lorena Nacif Marçal³, Eliziária Cardoso dos Santos³, Eduardo de Almeida Marques da Silva⁴, Sérgio Oliveira de Paula⁴, Leandro Licursi de Oliveira⁴

RESUMO

Objetivo: Avaliar a prevalência de Adenovírus como agente etiológico da conjuntivite, em clínica médica oftalmológica especializada, em Viçosa, Minas Gerais, Brasil. **Métodos:** Amostras da secreção conjuntival de 91 pacientes clinicamente diagnosticados com conjuntivite foram submetidos à reação em cadeia da polimerase (PCR), utilizando *primers* degenerados para a região codificadora do gene da proteína estrutural II. Posteriormente as amostras positivas foram submetidas a sequenciamento e genotipagem. **Resultados:** A análise dos resultados de PCR revelou prevalência de 36,3% de Adenovírus. Não havendo distinção entre os sexos e com maior prevalência na faixa etária de 26 a 65 anos com 60,60% dos casos positivos. O sequenciamento dos casos positivos por Adenovírus revelaram a presença dos sorotipos 3, 4, 7, 8 e 34 circulante na região. **Conclusão:** No município de Viçosa, dois em cada cinco casos de conjuntivite são de etiologia adenoviral.

Descritores: Virologia; Adenovírus/epidemiologia; Conjuntivite viral/etiologia; Conjuntivite viral/diagnóstico; Reação em cadeia da polimerase

ABSTRACT

Objective: To evaluate the prevalence of Adenovirus as a etiologic agent of conjunctivitis on a ophthalmic clinic in Viçosa, Minas Gerais, Brazil. **Methods:** Samples of conjunctival secretion from 91 patients clinically diagnosed with conjunctivitis were subjected to polymerase chain reaction (PCR) using degenerate primers targeted to the gene encoding the structural protein II. Positive samples were subsequently subjected to sequencing and genotyping. **Results:** PCR results showed 36.3% prevalence of Adenovirus. No differences between the sexes and was found to be higher in the age group 26-65 years with 60.60% of the positive cases. Sequencing of positive cases showed the presence of Adenovirus serotypes 3, 4, 7, 8, and 34 circulating in the region. **Conclusion:** In Viçosa two in five cases of conjunctivitis has Adenovirus as etiologic agent.

Keywords: Virology; Adenovirus/epidemiology; Conjunctivitis viral/etiology; Conjunctivitis viral/diagnosis; Polymerase chain reaction

^{1,4} Departamento de Biologia Geral da Universidade Federal de Viçosa (UFV) – Viçosa (MG), Brasil;

^{2,3} Pós-doutoranda, departamento de Biologia Geral da Universidade Federal de Viçosa (UFV) – Viçosa (MG), Brasil.

Trabalho realizado na Universidade Federal de Viçosa (UFV) – Viçosa (MG), Brasil.

Os autores declaram não haver conflitos de interesse

Recebido para publicação em 29/10/2012 - Aceito para publicação em 28/01/2013

INTRODUÇÃO

Conjuntivite é considerada uma das desordens mais comuns de emergência oftálmica no mundo⁽¹⁾. Apresenta como agentes etiológicos, principalmente vírus e bactérias, é altamente contagiosa e pode ocorrer em surtos epidêmicos^(2,3). A conjuntivite de origem viral, na maioria dos casos tem como agente causador os Adenovírus (AdVs), que são vírus de DNA dupla fita, não envelopados, líticos e com morfologia icosaédrica.

Existem mais de 55 sorotipos de AdVs já identificados, esses são classificados em sete grupos distintos (AdV A-F), baseados em suas características biológicas, físico-químicas e genéticas⁽⁴⁾. Casos de conjuntivite adenoviral, na maioria das vezes são causados por AdV-3 (AdV-B), AdV-4 (AdV-E), AdV-8, -19a, -37, -53, e -54 (AdV-D)^(4,5).

A conjuntivite pode ainda ser causada por outros vírus como Herpes Virus, Coxsackievirus, Rhinovirus, Echovirus, Enterovirus, Molluscum Contagiosum Virus, dentre outros. O Enterovirus 70 e Coxsackievirus A4 estão ambos relacionados à forma hemorrágica da conjuntivite viral⁽⁶⁾.

Grande parte das afecções oculares, secundárias à infecção por adenovírus, apresenta-se na forma de conjuntivite folicular simples, febre faringoconjuntival e ceratoconjuntivite epidêmica. A conjuntivite folicular simples é autolimitada, transitória e não se associa a disfunções sistêmicas⁽⁷⁾. Os sorotipos 1 a 11 e 19, são as causas primárias de conjuntivites foliculares não específicas⁽⁸⁻¹⁰⁾. A febre faringoconjuntival, mais comumente causada pelos sorotipos 3, 4, 5 e 7 do adenovírus, caracteriza-se por febre, cefaleia, faringite, conjuntivite folicular e adenopatia pré-auricular. Em alguns casos isolados, os sinais sistêmicos podem mimetizar uma infecção causada pelo vírus influenza^(11,12). A ceratoconjuntivite epidêmica é frequentemente causada pelos sorotipos 8, 19 e 37 do grupo AdV-D, com envolvimento significativo da córnea. Na maioria dos pacientes ela se apresenta na forma bilateral, precedida por infecção do trato respiratório superior⁽¹³⁾.

A avaliação dos sinais sistêmicos associados a técnicas precisas de biologia molecular são de fundamental importância para o diagnóstico clínico e prevenção de epidemias durante a fase aguda da conjuntivite adenoviral⁽³⁾. Algumas das mais importantes técnicas convencionais para diagnóstico clínico da conjuntivite viral incluem, dentre outras, investigação citológica da conjuntiva, avaliação de efeito citopático em linhagens celulares susceptíveis, detecção de antígenos nas células da conjuntiva por fluorescência direta ou ainda detecção de anticorpos. Apesar da sensibilidade de detecção das mesmas, essas técnicas são demoradas e dispendiosas do ponto de vista econômico, o que se torna um desafio para detecção e diagnóstico rápido do AdV como causados da conjuntivite. Outro importante método de diagnóstico, relativamente simples, rápido, altamente sensível e de baixo custo que vem sendo muito utilizado na última década é a reação em cadeia da polimerase (PCR)⁽¹³⁻¹⁶⁾.

Considerando a importância da acurácia do diagnóstico precoce e tratamento específico da conjuntivite adenoviral, objetivou-se no presente estudo, avaliar a frequência de adenovírus na secreção conjuntival de pacientes assistidos em clínica oftalmológica localizada no município de Viçosa, Minas Gerais, Brasil, no período de maio de 2009 a janeiro de 2011, usando como técnica o PCR.

MÉTODOS

Trata-se de um estudo transversal com pacientes assistidos em uma clínica médica oftalmológica especializada, situada no município de Viçosa (MG), no período entre maio de 2009 a janeiro de 2011. Um total de 91 pacientes de ambos os gêneros, com idade entre 1 e 74 anos e sintomas indicativos de conjuntivite viral (olhos hiperemiados, secreção aquosa e desconforto), foram submetidos à inspeção ocular, seguido de avaliação oftalmológica minuciosa. Após a avaliação, considerou-se como casos possíveis de conjuntivite de etiologia adenoviral, pacientes que apresentaram hiperemia conjuntival difusa com desconforto ocular, edema palpebral e lacrimejamento com secreção aquosa, reação folicular na conjuntiva tarsal, linfadenopatia satélite e ceratite com infiltrados subepiteliais múltiplos.

Confirmado o diagnóstico, os pacientes foram esclarecidos da possibilidade da prevalência do Adenovírus, como agente causador da doença e convidados a participarem de uma pesquisa clínica para detecção do mesmo. Os 91 pacientes voluntários ficaram cientes das implicações clínicas deste estudo e deram seu consentimento por escrito. Os princípios de Bioética foram garantidos a todos os participantes de acordo com a regulamentação 196/96 do Conselho Nacional de Saúde que determina aspectos éticos necessários para realização de pesquisa em seres humanos (CEPH-167741).

Posteriormente de cada paciente foi coletada secreção conjuntival da região anterior do globo ocular, com auxílio de swab de rayon, esterilizado, embebido em solução de cloreto de sódio a 0,9%, utilizando biomicroscópio (*Topcon 3E*). O material obtido foi colocado em tubos de polipropileno de 1,5mL, previamente identificado, contendo solução tampão fosfato salina (PBS) estéril e acondicionado em freezer para posterior extração do DNA viral, análise de PCR e sequenciamento gênico para identificação do sorotipo responsável pela infecção.

O DNA viral de todas as amostras da secreção conjuntival, supostamente infectadas por adenovírus, foram extraídos utilizando kit específico para extração de RNA e DNA viral (QIAamp UltraSens Virus - Quiagen). A extração procedeu-se de acordo com instruções do fabricante. Brevemente, 500µL de amostra foram tratadas com 500 µL de tampão AR e 20 µL de proteinase K, e incubadas a 40°C por 10 min. Posteriormente foram adicionados 300 µL de tampão AB e o material foi aplicado a coluna de afinidade QIAamp, lavado e eluído com 30 µL do tampão AVE. O material eluído foi utilizado para nas reações de PCR, como controle negativo foi utilizado amostras de pacientes com conjuntiva saudável, sem nenhum sinal de infecção.

O DNA total extraído foi então submetido à reação de PCR usando os *primers* degenerados hex1deg (5'-GCC (C,G)CA (AG)TG G(G,T)C (A,T)TA CAT GCA CAT C-3') de 25 nucleotídeos e hex2deg (5'-CAG CAC (C,G)CC (A,T,C,G)GG (A,G)AT GTC AAA-3') de 21 nucleotídeos⁽¹⁷⁾. Os primers geram um amplicon compreendido entre a posição 21 e 322 da região codificadora do gene da proteína estrutural II, está é sensível a múltiplos sorotipos de adenovírus para amplificação de um fragmento de aproximadamente 301 pb do DNA. A reação de PCR foi processada em termociclador (Mastercycler, Eppendorf) usando os seguintes parâmetros: 1 ciclo a 94°C por 2 min. (desnaturação), seguidos por 30 ciclos de 94°C por 30 seg. (desnaturação), 55°C por 30 seg. (anelamento) e 72°C de 30 seg. (síntese) e 1 ciclo de 72°C por 10 min. (extensão). O produto da

reação de PCR foi submetido à eletroforese em gel de agarose 1,5% contendo 1.0 µg/mL de gel red (UniScience), utilizando como marcador molecular padrão *Read-load* de 100pb DNA Ladder (Invitrogen, LT) tendo como parâmetros de corrida 60 mV por aproximadamente 1,5h. Após a corrida eletroforética o gel foi visualizado em câmara de irradiação ultravioleta e fotodocumentação digital.

As bandas das amostras positivas, confirmadas por eletroforese, foram recortadas dos géis e submetidas a sequenciamento para a confirmação da identidade do isolado viral. O sequenciamento foi realizado em aparelho ABI Prism 377 DNA Sequencer de acordo com o protocolo descrito nos kits utilizados (Templifi DNA amplification, Amersham Biosciences; Big Dye™ Terminator Cycle Sequencing Ready Reaction, PE Applied Biosystems).

As sequências de nucleotídeos obtidas foram alinhadas com auxílio do programa CAP 3, para obtenção da sequência consenso final do DNA viral. A identidade foi analisada utilizando o programa Blast do 'National Center for Biotechnology Information' (NCBI) (<http://www.ncbi.nlm.nih.gov>). O alinhamento das sequências consenso foi realizado pelo programa Multalin (INRA) (<http://prodes.toulouse.inra.fr/multalin/multalin.html>).

RESULTADOS

Dos 91 pacientes clinicamente diagnosticados com conjuntivite e que tiveram a secreção conjuntival coletada para análise, 36,3% (33) dos casos foram confirmados como portadores de conjuntivite de origem adenoviral. A distribuição dos casos positivos na análise por PCR, durante o estudo foi mais prevalente entre maio e junho de 2009, período em que ocorreu um surto da doença na cidade. Foi encontrada ainda a presença considerável de adenovírus nas secreções coletadas dos pacientes no mês de fevereiro, novembro, dezembro de 2010 e janeiro de 2011 em menor proporção (figura 1).

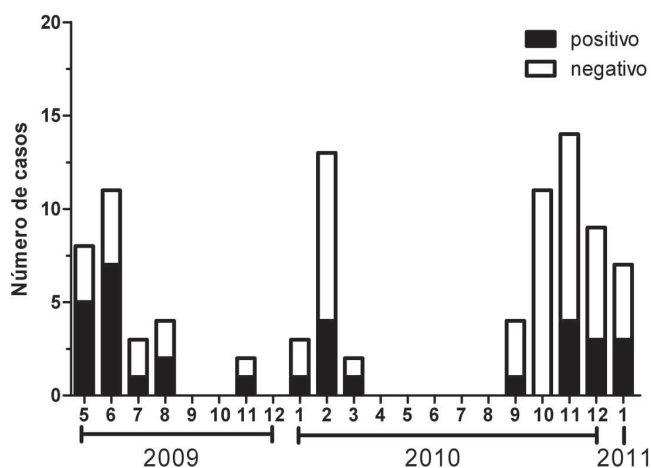


Figura 1: Distribuição de casos de conjuntivite entre os meses de maio de 2009 a janeiro de 2011; as amostras foram testadas por PCR para a reação positiva ou negativa para a detecção de Adenovírus em swabs conjuntivais

A prevalência da conjuntivite adenoviral, quando comparada entre os gêneros, no período do estudo, pouco diferiu e o

percentual de mulheres e homens com a doença confirmada representou 55,17% e 45,83% respectivamente (figura 2A). Já em relação à distribuição dos casos de conjuntivite por faixa etária observou-se maior prevalência entre indivíduos economicamente ativos (26 a 65 anos) em 60,60% dos casos confirmados (figura 2B). Houve uma alta incidência de casos confirmados por Adenovírus em crianças com menos de dois anos de idade (75%).

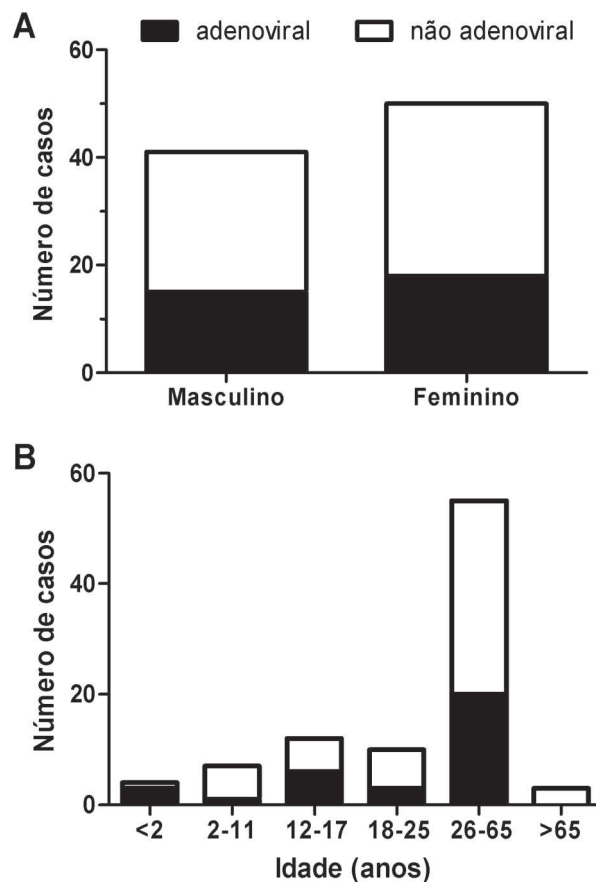


Figura 2: Prevalência de casos de conjuntivite de acordo com o sexo (A) e a idade (B).

Em relação aos diferentes sorotipos de Adenovírus causadores da conjuntivite no município, os sorotipos 3, 4, 7, 8 e 34 foram identificados nas amostras provenientes dos casos confirmados (figura 3A). Desses o sorotipo 8 mostrou-se mais prevalente com aproximadamente 33,33% dos casos avaliados, seguido pelo sorotipo 4 com 25%, sorotipo 7 que apresentou 17% e os sorotipos 3 e 34 com menos de 10% dos casos. Outros sorotipos não identificados no sequenciamento (8,33%), também foram detectados no período do estudo (figura 3A). Em relação ao grupo de Adenovírus causadores da conjuntivite, os grupos B e D apresentaram 33,33% dos casos cada, seguido pelo grupo E com 25% dos casos, os grupos A, C e F não foram encontrados no presente estudo e 8,33% de Adenovírus que não foram identificados constituíram o Grupo NI (figura 3B).

Os sinais e sintomas apresentados pelos pacientes durante a avaliação oftálmica minuciosa, previamente a coleta e análise da secreção conjuntival, foram utilizados para complementar o diagnóstico laboratorial de detecção de Adenovírus nas secreções

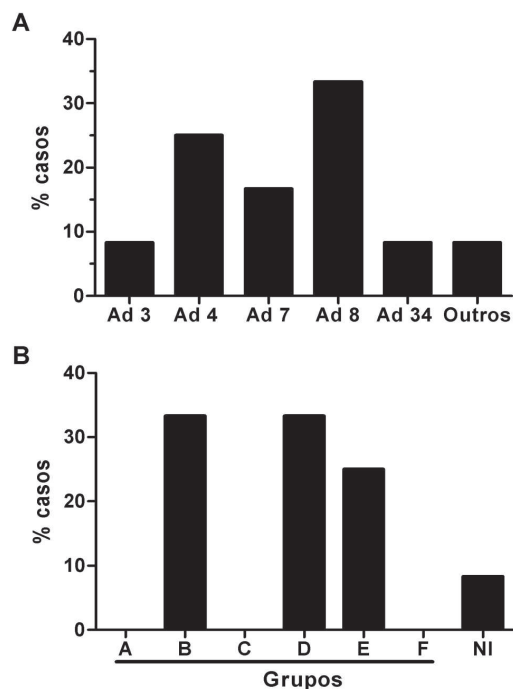


Figura 3: Identificação do agente etiológico causador de conjuntivite adenoviral: sorotipos identificados através de sequenciamento (A); prevalência dos grupos causadores de conjuntivite (B)

analisadas (tabela 1). Todos os pacientes avaliados (91 casos) apresentaram hiperemia ocular e lacrimejamento, sinais comuns de conjuntivite. Já quando se analisou sinais e sintomas fortemente relacionados à conjuntivite adenoviral foram encontrados pacientes com linfadenopatia satélite 66,67% (22 casos), quemose conjuntival 81,82% (27 casos) e ceratite numular 75,76% (25 casos) foram mais expressivos nos casos confirmados para conjuntivite adenoviral.

DISCUSSÃO

É estabelecido na literatura científica que o Adenovírus é responsável por surtos epidêmicos de conjuntivites no mundo inteiro, afetando todas as faixas etárias em cronologia variada e em diferentes ordens de gravidade⁽¹⁸⁻²⁰⁾. O diagnóstico precoce e a eficácia no controle da infecção é processo chave para minimizar a incidência da doença^(17,20).

Um dos métodos considerados como padrão ouro para detecção de adenovírus é o PCR e o *real-time* PCR devido à rapidez de análise, alta sensibilidade e precisão na identificação molecular dos diferentes sorotipos envolvidos na afecção ocular⁽²⁰⁻²²⁾. De acordo com Allard et al., *primers* degenerados para a região codificadora do gene da proteína estrutural II de adenovírus têm se mostrado eficientes em evidenciar diferentes sorotipos de AdVs em estudos epidemiológicos⁽¹⁷⁾. Considerando esses achados, a reação de PCR utilizando esses *primers* foi o método empregado para analisar a frequência e detectar diferentes sorotipos causadores de conjuntivite adenoviral no município de Viçosa (MG), entre o período de maio de 2009 a janeiro de 2011, sem a necessidade de cultivo para isolamento viral.

A prevalência das amostras positivas para conjuntivite adenoviral analisadas foi de 36,3% no presente estudo. Estudos prévios têm demonstrado prevalência variando entre 15%⁽²³⁾, 70%⁽²⁴⁾, e 82%⁽²⁰⁾. Diferentes fatores ambientais podem estar relacionados a essas discrepâncias.

Na literatura científica tem sido relatadas diferenças na sazonalidade em relação ao surgimento do adenovírus como agente causador da conjuntivite em diversas partes do mundo. De acordo com Matsui et al., em um estudo realizado no Japão, o adenovírus mantém uma baixa frequência ao longo de todo o ano, no entanto um surto foi relatado no mês de setembro⁽²⁰⁾. Outro estudo, realizado por Maranhão et al. no Brasil, o qual foi relacionado à distribuição sazonal de infecções oculares por AdV nos anos de 2004 a 2007, demonstrou a ocorrência de apenas um

Tabela 1
Avaliação da frequência de sintomatologia das conjuntivites

Sinais ou sintomas	Conjuntivite não adenoviral		Conjuntivite adenoviral	
	Nº de casos (n=58)	%	Nº de casos (n=33)	%
Hiperemia ocular	58	100,00	33	100,00
Lacrimejamento	58	100,00	33	100,00
Secreção serosa	51	87,93	32	96,97
Secreção purulenta	3	5,17	1	3,03
Linfadenopatia satélite	12	20,69	22	66,67
Quemose conjuntival	21	36,21	27	81,82
Membrana conjuntival	3	5,17	7	21,21
Hemorragia subconjuntival	3	5,17	7	21,21
Desconforto	35	60,34	15	45,45
Dor moderada	18	31,03	11	33,33
Dor forte	0	0,00	7	21,21
Ferida na córnea	1	1,72	4	12,12
Ceratite numular	7	12,07	25	75,76
Febre	7	12,07	6	18,18
Mal-estar geral	22	37,93	16	48,48

surto no mês de abril de 2004 não apresentando uma constância ao longo dos anos de estudo⁽³⁾. No presente estudo foram encontradas diferenças em relação a essa distribuição sazonal e o AdV mais frequente nos meses de maio e junho, período de surto da doença na cidade. Uma possível justificativa para essas diferenças podem estar relacionadas às condições climáticas, devido a maior prevalência dos casos terem ocorrido no início do inverno.

Allard et al. ao analisar amostras de secreção de 40 pacientes com sintomas clínicos de conjuntivite causada por AdV, considerando a faixa etária dos pacientes, encontrou uma distribuição bastante heterogênea, com uma frequência variando entre 9 meses a 74 anos de idade⁽¹⁷⁾. Esse achado está de acordo com nossa abordagem, apesar da maior frequência dos casos, no presente estudo, terem ocorrido na faixa etária entre 26 e 65 anos de idade.

Com intuito de determinar os sorotipos presentes nas amostras confirmadas de conjuntivite adenoviral, os produtos de PCR foram caracterizados por sequenciamento⁽¹⁷⁾. Observou-se o predomínio do sorotipo 8 (33,33%) seguido por 4 (25%), associados com ceratite, assim como no estudo de Jin et al. em Hanoi, Vietnã⁽²⁵⁾. A presença do sorotipo 7 (17%), trouxe particular preocupação, visto que esse sorotipo vem sendo associado a casos mais graves de infecção por adenovírus, como pneumonia e miocardite, com possível desfavorável evolução para insuficiência respiratória e cardiovascular⁽⁵⁾.

Os principais sintomas clínicos apresentados pelos pacientes com conjuntivite foram hiperemia ocular, secreção serosa e lacrimejamento. Os pacientes com conjuntivite adenoviral apresentaram uma frequência maior de linfadenopatia satélite, quemose conjuntival e ceratite numular. A ceratite usualmente aparece no 5º dia após o início da conjuntivite seguido do surgimento de opacidade numulares na córnea no 7º dia, assim como é relatada por vários autores^(26,27).

CONCLUSÃO

O presente estudo revelou que no município de Viçosa (MG), dois em cada cinco casos de conjuntivite são de etiologia adenoviral. Considerando a possibilidade de surtos de conjuntivite adenoviral ao longo do ano, e dos diferentes sorotipos que podem levar a afecção ocular, ressalta-se a importância da realização de testes de diagnóstico rápido, como o PCR, para reconhecimento do sorotipo e tratamento específico como medida potencial de redução do vírus e consequentemente do potencial de transmissão.

AGRADECIMENTOS

Às agências de fomento Fundação de Amparo à Pesquisa do Estado de Minas Gerais (FAPEMIG) e ao Conselho Nacional de Desenvolvimento Científico e Tecnológico (CNPq).

REFERÊNCIAS

1. Adlhoch C, Schöneberg I, Fell G, Brandau D, Benzler J. Increasing case numbers of adenovirus conjunctivitis in Germany, 2010. *Euro Surveill*. 2010;15(45):pii: 19707.
2. González-Sotero J, Rojas-Álvarez E, Correa-Rojas O, Iviricutielves R. Resistencia antimicrobiana en oftalmología. *Rev Mex Oftalmol*. 2011;85(3):148-55.
3. Maranhão AG, Soares CC, Albuquerque MC, Santos N. Molecular epidemiology of adenovirus conjunctivitis in Rio de Janeiro, Brazil, between 2004 and 2007. *Rev Inst Med Trop Sao Paulo*. 2009;51(4):227-9.
4. Aoki K, Kaneko H, Kitaichi N, Ohguchi T, Tagawa Y, Ohno S. Clinical features of adenoviral conjunctivitis at the early stage of infection. *Jpn J Ophthalmol*. 2011;55(1):11-5.
5. Robinson CM, Shariati F, Zaitshik J, Gillaspay AF, Dyer DW, Chodosh J. Human adenovirus type 19: genomic and bioinformatics analysis of a keratoconjunctivitis isolate. *Virus Res*. 2009;139(1):122-6.
6. Flint SJ, Enquist LW, Racaniello VR, Skalka AM. Principles of virology: molecular biology, pathogenesis, and control of animal viruses. 2nd ed. Washington: ASM Press; 2003.
7. Weber CM, Eichenbaum JW. Acute red eye. Differentiating viral conjunctivitis from other, less common causes. *Postgrad Med*. 1997;101(5):185-6, 189-92, 195-6. Comment in *Postgrad Med*. 1997;102(3):63-4.
8. Takeuchi S, Itoh N, Uchio E, Aoki K, Ohno S. Serotyping of adenoviruses on conjunctival scrapings by PCR and sequence analysis. *J Clin Microbiol*. 1999;37(6):1839-45.
9. Weiss A, Brinser JH, Nazar-Stewart V. Acute conjunctivitis in childhood. *J Pediatr*. 1993;122(1):10-4.
10. Wood SR, Sharp IR, Caul EO, Paul I, Bailey AS, Hawkins M, et al. Rapid detection and serotyping of adenovirus by direct immunofluorescence. *J Med Virol*. 1997;51(3):198-201.
11. Bell JA, Rowe WP, Engler JI, Parrott RH, Huebner RJ. Pharyngoconjunctival fever; epidemiological studies of a recently recognized disease entity. *J Am Med Assoc*. 1955;157(13):1083-92.
12. Weiss A. Acute conjunctivitis in childhood. *Curr Probl Pediatr*. 1994;24(1):4-11. Review.
13. Elnifro EM, Cooper RJ, Klapper PE, Bailey AS, Tullo AB. Diagnosis of viral and chlamydial keratoconjunctivitis: which laboratory test? *Br J Ophthalmol*. 1999;83(5):622-7. Review.
14. Allard A, Girones R, Juto P, Wadell G. Polymerase chain reaction for detection of adenoviruses in stool samples. *J Clin Microbiol*. 1990;28(12):2659-67. Erratum in *J Clin Microbiol*. 1991;29(11):2683.
15. Pring-Akerblom P, Adrian T. Type- and group-specific polymerase chain reaction for adenovirus detection. *Res Virol*. 1994;145(1):25-35.
16. Van Rij G, Klepper L, Peperkamp E, Schaap GJ. Immune electron microscopy and a cultural test in the diagnosis of adenovirus ocular infection. *Br J Ophthalmol*. 1982;66(5):317-9.
17. Allard A, Albinsson B, Wadell G. Rapid typing of human adenoviruses by a general PCR combined with restriction endonuclease analysis. *J Clin Microbiol*. 2001;39(2):498-505.
18. Cheung D, Bremner J, Chan JT. Epidemic keratoconjunctivitis—do outbreaks have to be epidemic? *Eye (Lond)*. 2003;17(3):356-63.
19. Matsui K, Saha S, Saitoh M, Mizuki N, Itoh N, Okada E, et al. Isolation and identification of adenovirus from conjunctival scrapings over a two-year period (between 2001 and 2003) in Yokohama, Japan. *J Med Virol*. 2007;79(2):200-5.
20. Matsui K, Shimizu H, Yoshida A, Nagaoka E, Nishio O, Okuda K. Monitoring of adenovirus from conjunctival scrapings in Japan during 2005—2006. *J Med Virol*. 2008;80(6):997-1003.
21. Cooper RJ, Yeo AC, Bailey AS, Tullo AB. Adenovirus polymerase chain reaction assay for rapid diagnosis of conjunctivitis. *Invest Ophthalmol Vis Sci*. 1999;40(1):90-5.

22. Heim A, Ebnet C, Harste G, Pring-Akerblom P. Rapid and quantitative detection of human adenovirus DNA by real-time PCR. *J Med Virol.* 2003;70(2):228-39. Erratum in *J Med Virol.* 2003;71(2):320.
23. Aoki K, Tagawa Y. A twenty-one year surveillance of adenoviral conjunctivitis in Sapporo, Japan. *Int Ophthalmol Clin.* 2002;42(1):49-54.
24. Mejía-López H, Matías-Florentino M, Vélez-Montoya R. [Identification of adenovirus associated with conjunctivitis by molecular methodology]. *Arch Soc Esp Oftalmol.* 2006;81(7):375-82. Spanish.
25. Jin XH, Ishiko H, Nguyen TH, Ohguchi T, Akanuma M, Aoki K, et al. Molecular epidemiology of adenoviral conjunctivitis in Hanoi, Vietnam. *Am J Ophthalmol.* 2006;142(6):1064-6.
26. Durand M, Weber DJ, Rutala WA. Nosocomial ocular infections. In: Mayhall CG, editor. *Hospital epidemiology and infection control.* 3rd ed. Baltimore: Lippincott, Williams & Wilkins; 2004.
27. Melendez CP, Florentino MM, Martinez IL, Lopez HM. Outbreak of epidemic keratoconjunctivitis caused by adenovirus in medical residents. *Mol Vis.* 2009;15:557-62.

Autor correspondente:

Leandro Licursi de Oliveira
Av. PH Rolfs, s/nº – Campus Universitário
CEP 36570-000 – Viçosa (MG), Brasil
E-mail: leandro.licursi@ufv.br