

# Triancinolona intra-vítrea e clorpromazina retrobulbar como alternativas ao manejo do olho cego doloroso

## *Intravitreal triamcinolone and retotubulbar chlorpromazine as alternative to blind painful eye management*

Déborah Cristina Ribas<sup>1</sup>, Assad Rayes<sup>1</sup>, Ignatz Rohrbacher<sup>1</sup>

### RESUMO

**Objetivo:** O objetivo deste estudo foi avaliar a efetividade da triancinolona intra-vítrea e da clorpromazina retrobulbar como alternativas no manejo da dor ocular em olhos cegos. **Métodos:** Este foi um estudo prospectivo intervencionista não-randomizado de pacientes com olho cego doloroso não responsivo ao tratamento tópico e sem indicação de evisceração atendidos no Serviço de Oftalmologia do Hospital Governador Celso Ramos no ano de 2010. Após exame oftalmológico e ultrassonografia ocular modo B, os pacientes foram divididos em dois grupos. Pacientes do Grupo 1 possuíam glaucoma intratável e receberam injeção retrobulbar de clorpromazina 2,5ml, e pacientes do Grupo 2 possuíam olhos phthisicos com componente inflamatório e receberam injeção intra-vítrea de triancinolona 0,3ml. Foram realizadas avaliações com 1, 3 e 6 meses após o procedimento e a dor quantificada de forma subjetiva em uma escala de 0 a 10 (sem dor e com o máximo de dor, respectivamente). **Resultados:** Foram incluídos 38 olhos, sendo 15 no Grupo 1 e 21 no Grupo 2. Houve predomínio do sexo masculino e idade média de 54 anos. A causa mais prevalente de olho cego doloroso foi o glaucoma neovascular. Tanto a injeção de clorpromazina retrobulbar quanto a de triancinolona intra-vítrea mostraram-se eficazes no controle da dor ocular em olhos cegos no período do estudo ( $p < 0,001$ ). Ocorreu uma redução de 77,1% no uso de colírios ( $p < 0,01$ ) após a aplicação das medicações. **Conclusão:** Tanto a injeção de clorpromazina retrobulbar quanto a de triancinolona intra-vítrea mostraram resultados significativos no controle da dor ocular em olhos cegos, além de uma redução no uso de colírios. A clorpromazina é um medicamento de baixo custo, com melhor perfil de efeitos adversos e mostrou resultados discretamente melhores relação à triancinolona. Possíveis vieses identificados no estudo são o de tempo e seleção.

**Descritores:** Dor ocular; Injeções; Injeções intravítreas; Triancinolona; Clorpromazina

### ABSTRACT

**Objective:** The objective of this study was to evaluate the efficacy of intravitreal triamcinolone and retrobulbar chlorpromazine as alternatives in the management of ocular pain in blind eyes. **Methods:** This was a non-randomized interventional prospective study of patients with painful blind eye unresponsive to topical treatment and without indication of evisceration treated at the Hospital Governador Celso Ramos Ophthalmology Service in 2010. After ocular examination and ocular B mode ultrasound, patients were divided into two groups. Group 1 patients had intractable glaucoma and received retrobulbar injection of chlorpromazine 2.5ml, and Group 2 patients had phthisic eyes with inflammatory component and received intravitreal triamcinolone injection 0.3ml. Evaluations were performed at 1, 3 and 6 months after the procedure and quantified pain subjectively on a scale from 0 to 10 (no pain and maximum pain, respectively). **Results:** 38 eyes were included, 15 in Group 1 and 21 in Group 2. There was a predominance of males with a mean age of 54 years. The most prevalent cause of painful blind eye was the neovascular glaucoma. Any retrobulbar injection of chlorpromazine as the intravitreal triamcinolone shown to be effective in the control of ocular pain in the eye blind study period ( $p < 0.001$ ). There was a 77.1% reduction in eye drops ( $p < 0.01$ ) after application of medication. **Conclusion:** Both the retrobulbar injection chlorpromazine as the intravitreal triamcinolone showed significant results in the control of ocular pain in blind eyes, and a reduction in the use of eye drops. Chlorpromazine is a low cost product, with a better adverse effect profile and showed slightly better results compared to triamcinolone. Potential bias identified in the study are the time and selection.

**Keywords:** Ocular pain; Injections; Intravitreal injections; Triamcinolone; Chlorpromazine

<sup>1</sup> Hospital Governador Celso Ramos, Florianópolis (SC), Brazil.

Os autores declaram não haver conflitos de interesse.

Recebido para publicação em 10/01/2016 - Aceito para publicação em 12/02/2016

## INTRODUÇÃO

O manejo da dor ocular crônica é um desafio constante à oftalmologia.<sup>1</sup> O tratamento varia de acordo com a intensidade da dor. O uso tópico de colírios anti-inflamatórios, hipotensores e ciclopégicos, e de lente de contato terapêutica são os tratamentos mais efetivos. A terapia clássica nos casos refratários e sem visão é a remoção cirúrgica do olho através da evisceração ou enucleação. Como alternativa menos invasiva, tem-se a injeção de drogas neurotóxicas com a finalidade de promover analgesia por um período prolongado.<sup>2</sup>

Entre as causas de dor crônica podemos citar o trauma ocular, seguido de descolamento de retina, o glaucoma crônico de ângulo aberto e neovascular, phthisis bulbi, inflamação intra-ocular e a descompensação corneana.<sup>2</sup>

Desde o início do século XX que a injeção retrobulbar de álcool absoluto vem sendo utilizada como tratamento alternativo à cirurgia em casos de olhos cegos e dolorosos, principalmente em olhos cosmeticamente normais.<sup>2</sup> Este procedimento promove melhora da dor em 20% a 80% dos pacientes por pelo menos um mês.<sup>3</sup> Acredita-se que o álcool que se infiltra ao redor das fibras nervosas sensoriais, promove danos a elas porém não sua completa destruição, ocorrendo recorrência da dor com a regeneração da porção periférica.<sup>2</sup> Como complicações estão descritas: dor intensa durante a injeção, edema palpebral, ptose, quemose conjuntival e paralisia temporária da musculatura extra-ocular.<sup>4</sup>

Não década de 80, Fiore sugeriu a injeção de clorpromazina retrobulbar e notou uma redução de 83% da dor nos pacientes. Embora os efeitos neurotrópicos da clorpromazina possam causar alterações irreversíveis no gânglio ciliar e diminuir a dor, o exato mecanismo de ação é desconhecido.<sup>1,5</sup> A clorpromazina é uma substância antipsicótica típica e atua inibindo os receptores pós-sinápticos dopaminérgicos mesolímbicos no cérebro, com um forte efeito bloqueador alfa-adrenérgico.<sup>1,5</sup> As complicações mais observadas são edema palpebral e quemose, ambos transitórios e de resolução espontânea.<sup>1</sup>

O uso da triancinolona para o manejo da dor em olhos cegos não é rotina, porém existem publicações que corroboram com esta finalidade.<sup>5,6</sup>

Os objetivos deste trabalho foram avaliar a eficácia da triancinolona intra-vítrea e da clorpromazina retrobulbar como alternativas ao controle da dor ocular em olhos cegos e levantar os dados epidemiológicos dos pacientes.

## MÉTODOS

Trata-se de um estudo prospectivo intervencionista não-randomizado realizado em pacientes com olho cego e doloroso, não responsivo ao tratamento tópico com colírios e sem indicação de evisceração, atendidos no Serviço de Oftalmologia do Hospital Governador Celso Ramos (HGCR) no ano de 2010. Foram incluídos pacientes com as características acima, que desejaram fazer parte do protocolo e consentiram através do Termo de Consentimento Livre e Esclarecido. Foram excluídos pacientes cujo período de acompanhamento foi menor que 3 meses.

Os pacientes incluídos foram submetidos previamente a uma ultrassonografia ocular modo B para descartar a presença de tumor ocular como causa primária da dor, assim como exame oftalmológico completo incluindo acuidade visual corrigida, biomicroscopia, pressão intra-ocular (PIO) com tonômetro de aplanção de Goldman e fundoscopia.

Dois grupos foram criados de acordo com as condições clínicas e tratamento que cada paciente receberia. O grupo 1 foi composto por pacientes com dor ocular decorrente de glaucoma intratável e receberam injeção retrobulbar de clorpromazina. A PIO foi aferida durante o estudo para avaliar a relação entre a PIO e dor neste grupo. O grupo 2 foi composto por pacientes com olhos dolorosos e phthisicos com componente inflamatório, tais como aqueles com cirurgias oculares prévias e traumas, e receberam injeção intravítrea de triancinolona.

Para o procedimento, o paciente foi posicionado em decúbito dorsal, recebeu anestesia tópica com colírio anestésico e lidocaina gel durante 5 minutos e injeção intra-vítrea de triancinolona 0,3ml (12,5mg) ou retrobulbar de clorpromazina 2,5ml (40mg/ml), conforme o grupo pertencente. Os pacientes foram acompanhados mensalmente durante pelo menos 3 meses para avaliação da dor ocular após a injeção. A sensação de dor foi quantificada em uma escala subjetiva de 0 a 10, sendo 0 a ausência de dor e 10 dor máxima sentida pelo paciente.

O estudo foi delineado de acordo com as Diretrizes e Normas Regulamentadoras de Pesquisa envolvendo Seres Humanos (Resoluções 196/96 e 251/97 do Conselho Nacional de Saúde) e o projeto de estudo foi previamente submetido e aprovado pelo Comitê de Ética em Pesquisa com Seres Humanos do HGCR, sendo registrado sob o número 2010/0043, em dezoito de agosto de 2010.

A análise estatística utilizou o “teste t-Student” para o cálculo de diferentes médias com amostras independentes ao comparar escalas e pontuação de dor nos dois grupos em cada um dos diferentes momentos do tempo. O mesmo teste foi utilizado para análise de variância ao comparar a evolução da escala de dor em diferentes momentos do tempo. Para a comparação de proporções, foi utilizado o teste de “Qui Quadrado”. Foi estabelecido o índice de confiança de 95% (IC 95%) para os testes de significância.

## RESULTADOS

Foram avaliados 36 pacientes e 38 olhos (dois pacientes receberam medicação bilateral). Dezesesseis olhos receberam injeção retrobulbar de clorpromazina (grupo 1) e 22 injeção intra-vítrea de triancinolona (grupo 2). Foram excluídos do estudo dois pacientes: o primeiro pertencente ao grupo 1 devido à úlcera de córnea que evoluiu com perfuração e posterior evisceração; o segundo pertencente ao grupo 2 por perda de seguimento. O estudo teve uma amostra final de 15 olhos no grupo 1 e 21 no grupo 2.

Na amostragem predominou o sexo masculino com 61,1% dos pacientes. A média de idade foi de 54 anos. (Tabela 1) A acuidade visual (AV) de todos os pacientes foi “ausência de percepção luminosa” no olho que recebeu a medicação.

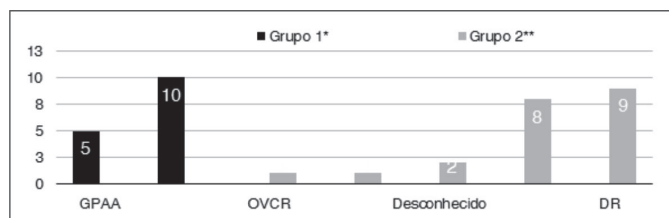
Tabela 1

Frequência dos pacientes com olho cego doloroso em relação ao sexo, idade e medicação recebida

	Grupo 1* n(%)	Grupo 2* *n(%)	Total
<b>Masculino</b>	6 (40)	16 (76,2)	22
<b>Feminino</b>	9 (60)	5 (23,8)	14
<b>Total</b>	15	21	36
<b>Média de idade</b>	59,6 (±13,9)	49,9 (±11,1)	

\*Clorpromazina; \*\*Triancinolona

A principal causa de olho cego doloroso no grupo 1 foi o glaucoma neovascular e no grupo 2 foi o descolamento de retina, conforme mostra a Figura 1. Dentre os pacientes com descolamento de retina, 5 tinham como causa base retinopatia diabética proliferativa. (Figura 1)



\*Clorpromazina; \*\*Triancinolona; GPAA = Glaucoma primário de ângulo aberto; GN = Glaucoma neovascular; OVCR = Oclusão de veia central da retina; DR = Descolamento de retina.

**Figura 1:** Frequência dos pacientes com olho cego doloroso em relação à causa da dor.

Todos os pacientes faziam uso de medicação tópica para o alívio da dor antes do tratamento proposto, incluindo colírios hipotensores, lubrificante ocular, associação de corticóide com antibiótico e atropina. Após as aplicações, houve uma redução total de 77,1% no uso de colírios ( $p < 0,001$ ) no momento da última avaliação. Permaneceram usando colírios 5 pacientes do Grupo 1 e 3 pacientes do Grupo 2. (Tabela 2)

	Uso de colírios		Valor de p	Q <sup>2</sup>
	Sim n(%)	Não n(%)		
<b>Grupo 1*</b>	5 (33,3)	10 (66,7)	<0,001	15
<b>Grupo 2**</b>	3 (15)	17 (85)	<0,001	29,57
<b>Total</b>	<b>8</b>	<b>27</b>	<b>&lt;0,001</b>	<b>45,82</b>

\*Clorpromazina; \*\*Triancinolona

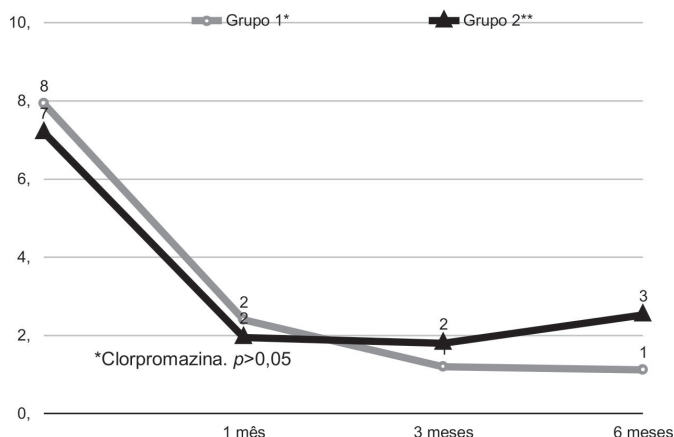
A PIO foi aferida inicialmente em todos os pacientes, e também ao final do acompanhamento nos pacientes com glaucoma neovascular e primário de ângulo aberto (grupo 1). Estes pacientes obtiveram uma redução da PIO de 12% após o tratamento, ainda que não tenha sido estatisticamente significativa ( $p > 0,05$ ). (Tabela 3)

PIO mmHg	Grupo 1*		
	n	Média	IC 95%
<b>PIO inicial</b>	15	40,73 ( $\pm 15,15$ )	(32,34 - 49,12)
<b>PIO final</b>	11	35,72 ( $\pm 12,43$ )	(27,37 - 44,08)

\*Clorpromazina.  $p > 0,05$

Houve uma redução significativa da dor no ato da injeção em relação a qualquer tempo subsequente do acompanhamento em ambos os grupos ( $p < 0,01$ ), porém não houve uma linearidade, ocorrendo um aumento no 6º mês de seguimento em relação ao 3º mês no grupo 2. (Figura 2)(Tabela 4) Quando comparamos a diferença do escore de dor entre os grupos 1 e 2, não houve diferença estatisticamente significativa tanto no ato da injeção, quanto com 1, 3 e 6 meses de seguimento. Nenhum paciente recebeu uma segunda aplicação da medicação durante

o seguimento. Não houve complicações associadas às injeções nos pacientes estudados e todos reportaram pouco desconforto com o procedimento, tanto na injeção retrobulbar quanto na intra-vítrea.



**Figura 2:** Média do escore de dor no ato da injeção, com 1, 3 e 6 meses após o tratamento com clorpromazina (grupo 1\*) e triancinolona (grupo 2\*\*).  $p < 0,01$

**Tabela 4**

**Frequência dos pacientes com olho cego doloroso que receberam injeção de clorpromazina e triancinolona, em relação a dor ocular.**

	Grupo 1*		Grupo 2**	
	n	Média	n	Média
<b>No ato</b>	15	7,93 ( $\pm 1,98$ )	21	7,19 ( $\pm 2,01$ )
<b>1 mês</b>	15	2,40 ( $\pm 2,52$ )	21	1,95 ( $\pm 2,29$ )
<b>3 meses</b>	15	1,20 ( $\pm 1,37$ )	21	1,80 ( $\pm 2,04$ )
<b>6 meses</b>	8	1,12 ( $\pm 1,80$ )	19	2,52 ( $\pm 3,06$ )

\*Clorpromazina; \*\*Triancinolona.

O tempo mínimo de acompanhamento foi de 4 meses (em 7 pacientes do grupo 1 – 46,6%; e 2 pacientes do grupo 2 – 9,5%) e o tempo máximo 6 meses. Em relação ao grupo 1, apenas 1 paciente relatou escore de dor e” 5 no sexto mês de acompanhamento. Aqueles que tiveram seguimento por 4 meses, nenhum referia dor e” 3. No grupo 2, 7 pacientes (33,3%) relataram escore de dor e” 5 ao final do sexto mês. Ambos os pacientes que acompanharam por apenas 4 meses, negaram dor.

## DISCUSSÃO

Este estudo propõe o uso de clorpromazina e triancinolona para o controle da dor em olhos cegos dolorosos. A busca de alternativas ao tratamento cirúrgico, como a evisceração e a enucleação, tem sido relatada na literatura desde 1900 para os casos onde a cirurgia não é possível ou desejada.<sup>2</sup> O álcool absoluto é amplamente utilizado para esta finalidade entre os oftalmologistas, porém com um resultado de alívio da dor variável e fugaz.<sup>2,3</sup>

Fiore et al. e Bastrikov et al. foram os primeiros a relatar o uso de clorpromazina para o controle da dor ocular

crônica, e publicações subsequentes enfatizaram suas vantagens em relação ao álcool, tais como pouca dor durante o procedimento, melhor eficácia e maior durabilidade.<sup>1,5-7</sup> Todos os relatos se referem ao uso da droga principalmente em casos de olhos cegos devido glaucoma em estágio terminal. O uso de triancinolona intra-vítrea para o manejo da dor ocular foi relatado por Rodriguez et al. em 2003 com melhora importante da dor e da inflamação ocular em olhos phthisicos.<sup>8</sup>

Observamos neste trabalho uma melhora estatisticamente significativa da dor quando comparado o escore de dor no momento da injeção com as avaliações subsequentes em 1, 3 e 6 meses em todos os pacientes de ambos os grupos. Os pacientes que receberam clorpromazina (grupo 1, n=15), obtiveram uma redução da dor de aproximadamente 70% em 1 mês (escore de dor de 7,93 para 2,40), que se manteve em queda até o sexto mês de acompanhamento, atingindo 86% de alívio (escore 1,12). Estes dados corroboram com o encontrado na literatura. Fiore et al. em sua série de 63 olhos obteve melhora da dor de 83%; já Bastrikov et al. relatou melhora de 83,8% em 53 pacientes; Estafanous et al. obteve um índice de melhora de 77% em 9 pacientes; e Chen e cols. 80% em 20 pacientes.<sup>1,5-7</sup>

Os pacientes que receberam triancinolona (grupo 2, n=21) obtiveram uma melhora da dor no primeiro mês de aproximadamente 73% (escore de dor de 7,19 para 1,95), redução mais importante se comparada ao grupo 1, porém sem significância estatística. A dor continuou diminuindo até os 3 meses, quando atingiu sua queda máxima (75% - escore 1,80) e, no sexto mês de acompanhamento, apresentou uma ascensão discreta (escore 2,52), com escore ainda estatisticamente significativo de redução da dor se comparado com o momento da injeção. Rodriguez et al. também obtiveram alívio significativo da dor por pelo menos 2 meses com o uso da triancinolona intra-vítrea.<sup>8</sup>

Estudos farmacocinéticos demonstraram que uma única injeção de 4mg de triancinolona intra-vítrea mantém níveis vítreos detectáveis por até 3 meses.<sup>9</sup> Com isso poderíamos esperar um efeito mantido de redução da dor por aproximadamente 9 meses nos pacientes acompanhados, o que não condiz com a elevação do escore de dor no sexto mês. Precisariamos de um tempo maior de acompanhamento para esclarecer se foi uma elevação isolada do escore de dor ou se de forma linear isso ocorreria até o retorno completo da dor.

Os primeiros pesquisadores a utilizar clorpromazina para o controle da dor ocular acreditavam que o mecanismo estava relacionado com a redução da PIO que era evidenciada após o procedimento.<sup>6</sup> Nos estudos subsequentes, no entanto, não foi encontrada correlação entre a redução da PIO e a melhora da dor.<sup>1,6,7</sup> Estafanous et al. reportaram que o mecanismo provável para a melhora da dor está relacionado com a estabilização da membrana no gânglio ciliar provocado pela clorpromazina.<sup>6</sup> No presente trabalho não encontramos correlação estatística entre a redução da PIO e a melhora da dor nos indivíduos do grupo 2. É importante relatar, entretanto, que dos 5 dos pacientes que mantiveram uso tópico de colírios, apenas 1 obteve redução da PIO, o que gera dúvida a respeito da real contribuição da clorpromazina na PIO dos demais pacientes. Não há nenhum relato na literatura de redução da PIO em pacientes com glaucoma que receberam álcool absoluto.<sup>1</sup>

Todos os pacientes faziam uso de colírio antes do tratamento proposto, entre eles lubrificantes, associações de antibiótico com corticóide, atropina e hipotensores. Ao final do acompanhamento, observamos uma redução de 77,1% no uso de medicação tópica, queda esta estatisticamente significativa

( $p < 0,01$ ). Pode-se afirmar que este dado se correlaciona positivamente com o alívio da dor e a melhora da qualidade de vida dos pacientes.

Em todos os trabalhos publicados a respeito de injeção retrobulbar de clorpromazina, é relatada a injeção de 1 a 4 ml de lidocaína (com ou sem vasoconstrictor) retrobulbar antes da clorpromazina.<sup>1,2,5-7</sup> Neste trabalho, não foi realizada anestesia prévia à aplicação da clorpromazina e todos os pacientes apresentaram boa tolerabilidade. Um paciente já havia recebido injeção retrobulbar de álcool absoluto para tentar o controle da dor, e relatou diferença significativa no conforto do atual procedimento.

As complicações com a injeção retrobulbar de clorpromazina não são comuns. Podemos esperar, entretanto, paralisia da musculatura ocular, ptose transitória ou permanente, ceratite neuroparalítica, quemose conjuntival, proptose e hemorragia retrobulbar.<sup>1</sup> Existe um relato na literatura de 3 casos de inflamação ocular extensa após o procedimento, com proptose que impossibilitou o fechamento pálpebra (necessitando de tarsorrafia temporária) e extensão do edema para a face contralateral, com resolução completa em 3 semanas.<sup>10</sup> Não houve complicações na presente série, tanto nos pacientes que receberam clorpromazina quanto nos que receberam injeção intra-vítrea de triancinolona.

Algumas das limitações deste estudo são a pequena amostra de pacientes e o curto período de seguimento. O uso de medicações diferentes em dois grupos não-randomizados com o mesmo diagnóstico, mas etiologias distintas pode levar a um viés de seleção. Sugerimos que estudos futuros utilizem a clorpromazina também para os pacientes com olhos phthisicos, não apenas para olhos com glaucoma, uma vez que seu efeito aparentemente não está relacionado com a redução da PIO mas com a estabilização de membranas no gânglio ciliar. A clorpromazina é um medicamento de baixo custo e mostrou bons resultados na redução da dor linear em relação à triancinolona durante os 6 meses de acompanhamento.

## CONCLUSÃO

Tanto a injeção de clorpromazina retrobulbar quanto a de triancinolona intra-vítrea mostraram resultados estatisticamente significativos no controle da dor ocular em olhos cegos no período de 6 meses do estudo, além de uma redução no uso de colírios após o tratamento proposto.

Sugerimos que estudos futuros utilizem a clorpromazina também para os pacientes com olhos phthisicos, não apenas para olhos com glaucoma, uma vez que seu efeito aparentemente não está relacionado com a redução da PIO, mas com a estabilização de membranas no gânglio ciliar. A clorpromazina é um medicamento de baixo custo, com melhor perfil de efeitos adversos e mostrou resultados discretamente melhores na redução da dor linear em relação à triancinolona durante os 6 meses de acompanhamento.

## REFERÊNCIAS

1. Chen TC, Ahn Yuen SJ, Sangalang MA, Fernando RE, Leuenberger EU. Retrobulbar chlorpromazine injections for the management of blind and seeing painful eyes. *J Glaucoma*. 2002;11(3):209-13.
2. Merbs SL. Management of blind painful eye. *Ophthalmol Clin North Am*. 2006;19(2):287-92.
3. al-Faran MF, al-Omar OM. Retrobulbar alcohol injection in blind painful eyes. *Ann Ophthalmol*. 1990;22(12):460-2.

4. Olurin O, Osuntokun O. Complications of retrobulbar alcohol injections. *Ann Ophthalmol.* 1978;10(4):474-6.
5. Fiore C, Lupidi G, Santoni G. [Retrobulbar injection of chlorpromazine in the absolute glaucoma]. *J Fr Ophthalmol.* 1980;3(6-7):397-9. French.
6. Estafanos MF1, Kaiser PK, Baerveldt G. Retrobulbar chlorpromazine in blind and seeing painful eyes. *Retina.* 2000;20(5):555-8.
7. Batrikov NI. [Symptomatic treatment of terminal painful glaucoma by the retrobulbar administration of aminazine]. *Vestn Oftalmol.* 1989;105(5):47-9. Russian
8. Rodriguez ML, Juarez CP, Luna JD. Intravitreal triamcinolone acetonide injection in blind painful eyes. Intraocular steroids as a treatment for blind painful red eyes. *Eur J Ophthalmol.* 2003;13(3):292-7.
9. Conti SM, Kertes PJ. The use of intravitreal corticosteroids, evidence-based and otherwise. *Curr Opin Ophthalmol.* 2006;17(3):235-44.
10. McCulley TJ, Kersten RC. Periocular inflammation after retrobulbar chlorpromazine (thorazine) injection. *Ophthal Plast Reconstr Surg.* 2006;22(4):283-5.

---

**Autor correspondente:**

Ignatz Rohrbacher  
Rua Irmã Benwarda, 297 – Centro, Florianópolis – SC.  
CEP 88025-301  
E-mail: ignatz.rohrbacher@gmail.com